



Utilidad de la resonancia magnética en la estadificación del cáncer de recto

Utility of magnetic resonance imaging in the staging of rectal cancer

Elizabeth Mina Romero,* Sergio Alvarez Domínguez,* Mario de Jesús Díaz Sánchez,* Xicohtencatl Ixtlapale Carmona,* María de Guadalupe Gómez Pérez†

Citar como: Mina RE, Alvarez DS, Díaz SMJ, Ixtlapale CX, Gómez PMG. Utilidad de la resonancia magnética en la estadificación del cáncer de recto. Acta Med GA. 2022; 20 (3): 275-277. <https://dx.doi.org/10.35366/105734>

Resumen

Introducción: Actualmente, la resonancia magnética rectal tiene un papel clave en la evaluación previa y posterior al tratamiento del cáncer de recto, ya que ayuda al equipo multidisciplinario en el manejo de esta patología. El beneficio que se obtiene con la resonancia magnética rectal es la caracterización de las principales estructuras anatómicas y su relación con el tumor. **Caso clínico:** Paciente masculino de 64 años de edad, con cambios en los hábitos intestinales que acude para valoración de recto mediante resonancia magnética, donde se detecta tumor en recto medio T4aN1b. **Conclusión:** La resonancia magnética rectal es una pieza clave en la estadificación local de los pacientes con cáncer de recto, ya que identifica factores de riesgo para adaptar el tratamiento y mejorar el pronóstico.

Palabras clave: Cáncer de recto, resonancia magnética, estadificación American Joint Committee on Cancer.

Abstract

Introduction: Currently, rectal magnetic resonance imaging plays a key role in the evaluation before and after the treatment of rectal cancer, helping the multidisciplinary team to manage this pathology. The benefits obtained with rectal magnetic resonance are the characterization of the main anatomical structures and their relationship with the tumor. **Clinical case:** A 64-year-old male patient with changes in bowel habits attended for an evaluation of the rectum by magnetic resonance imaging where a tumor was detected in the middle rectum T4aN1b. **Conclusion:** Rectal magnetic resonance is a key piece in the local staging of rectal cancer patients, identifying risk factors to adapt treatment and improve prognosis.

Keywords: Rectal cancer, magnetic resonance imaging, staging American Joint Committee on Cancer.

INTRODUCCIÓN

El cáncer de recto es el tercer tipo de cáncer más frecuente a nivel de México, causando 7,755 defunciones en 2020, según los datos de la Organización Mundial de la Salud (OMS).¹ El pronóstico del cáncer de recto está directamente relacionado con la infiltración del tumor en el mesorrecto y la capacidad de lograr quirúrgicamente márgenes de resección circunferenciales negativos. Actualmente, la resonancia

magnética rectal es la modalidad de imagen preferida para la estadificación local del cáncer de recto, ya que ayuda al radiólogo a describir la ubicación y la morfología del tumor, proporcionar sus categorías T y N, detectar la presencia de invasión vascular extramural, e identificar su relación con las estructuras circundantes, incluido el complejo de esfínteres y afectación de la fascia mesorrectal, además de la reestadificación después de la quimiorradioterapia neoadyuvante, es decir, la respuesta al tratamiento.²

* Médico residente del Curso de Alta Especialidad de Resonancia Magnética de la Facultad Mexicana de Medicina de la Universidad La Salle. Ciudad de México, México.

† Titular del Curso de Alta Especialidad de Resonancia Magnética.

Correspondencia:

Dra. Elizabeth Mina Romero
Correo electrónico: elizabethmr_14@hotmail.com

Aceptado: 30-09-2021.

www.medigraphic.com/actamedica



Figura 1:

Resonancia magnética en plano sagital, secuencia T2 sin (izquierda) y con (derecha) aplicación de gel endorrectal. Presencia de engrosamiento e irregularidad de la pared del recto medio a expensas de imágenes polipoideas de comportamiento isointenso a los tejidos blandos, mide aproximadamente 2.4 x 2.6 cm, se localiza a 6.3 cm del margen anal.

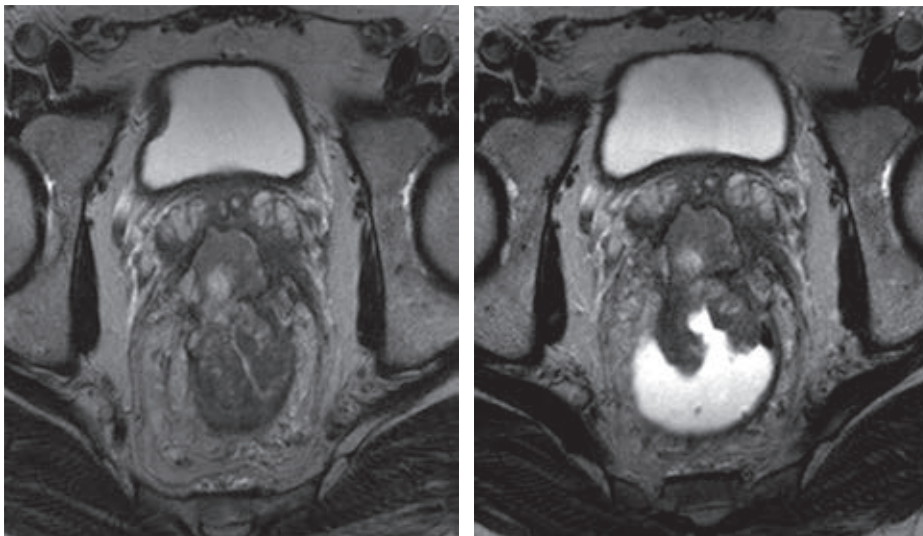
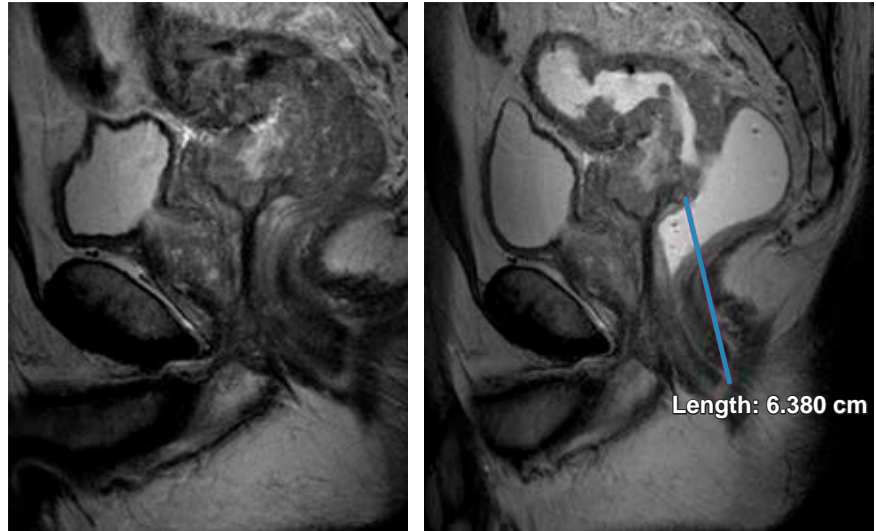


Figura 2:

Resonancia magnética en plano axial, secuencia T2 sin (izquierda) y con (derecha) aplicación de gel endorrectal. Lesión tumoral que penetra hasta la superficie del peritoneo visceral del recto medio, contactando las vesículas seminales.

PRESENTACIÓN DEL CASO

Paciente masculino de 64 años de edad, sin antecedentes personales de importancia, que hace aproximadamente seis meses presenta cambios en los hábitos intestinales con periodos de estreñimiento y diarrea que se acompañan de heces acintadas y rectorragia, por lo que acude a médico tratante quien envía resonancia magnética para valoración de recto.

DISCUSIÓN

En el caso expuesto se realizó un protocolo de resonancia magnética con secuencias de T2, difusión, ADC y administración de gadolinio en planos axial, sagital

y coronal con y sin la aplicación de gel endorrectal, observándose los hallazgos descritos en las Figuras 1 a 3; características que se valoran con exactitud y gran detalle anatómico, requerimientos indispensables para una correcta estadificación.

Se catalogó esta lesión como T4aN1b.

CONCLUSIÓN

La resonancia magnética rectal es una pieza clave en la estadificación local de los pacientes con cáncer de recto antes y después del tratamiento, proporciona información anatómica detallada que permite identificar factores de riesgo para el manejo integral por el equipo multidisciplinario.

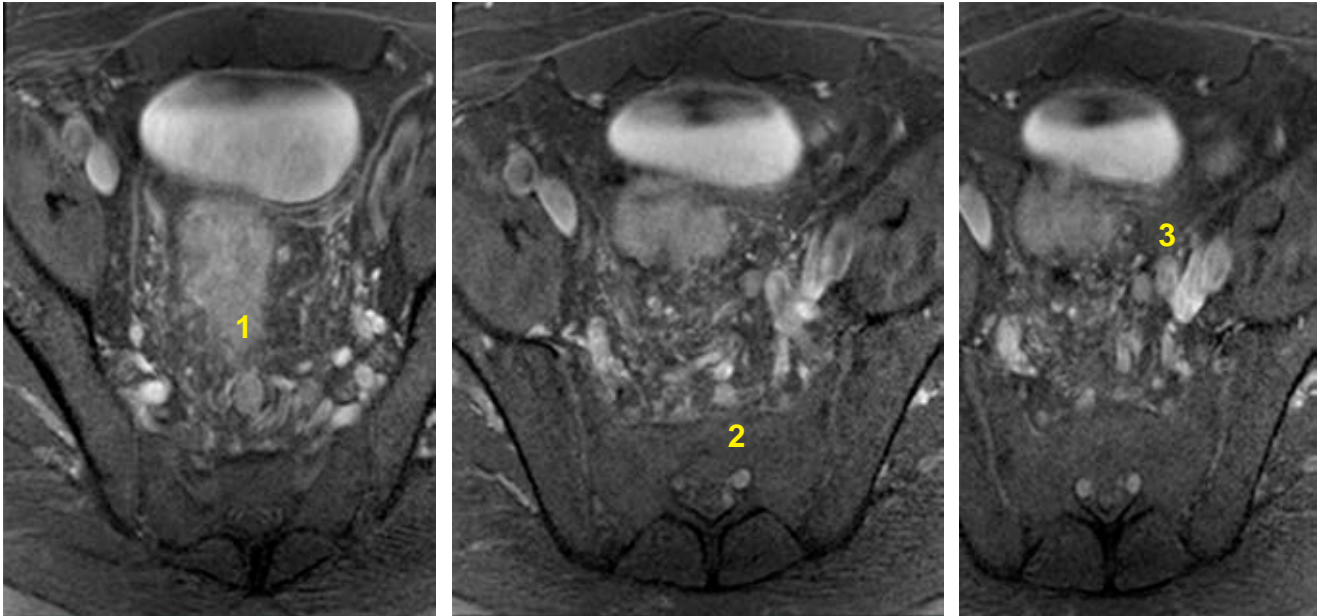


Figura 3: Resonancia magnética en plano axial, secuencia T2 en diferentes niveles de la pelvis en la que se observan tres ganglios linfáticos, con pérdida de su morfología e hilio graso central.

REFERENCIAS

1. International Agency for Research on Cancer. Cancer today. WHO. 2020. Available in: <http://gco.iarc.fr/today/home>
2. Horvat N, Carlos Tavares Rocha C, Clemente Oliveira B, Petkovska I, Gollub MJ. MRI of rectal cancer: tumor staging, imaging techniques, and management. *radiographics*. 2019; 39 (2): 367-387.