



# Tumor de células gigantes del sacro: respuesta a tratamiento con denosumab en femenino adulto joven

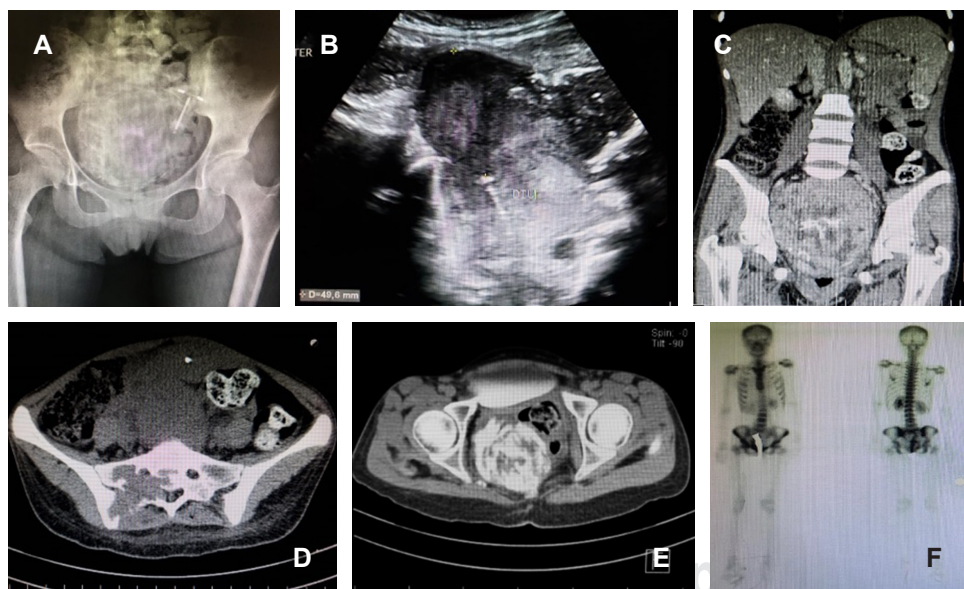
## Sacral giant cell tumor: response to treatment with denosumab in a young adult female

Fernando Chico Carpizo,\* Gabriel Barroso Gómez,\*  
Víctor Manuel García Romo,\* Luis Gerardo Domínguez Gasca†

**Citar como:** Chico CF, Barroso GG, García RVM, Domínguez GLG. Tumor de células gigantes del sacro: respuesta a tratamiento con denosumab en femenino adulto joven. Acta Med Grupo Ángeles. 2021; 19 (3): 394-395. <https://dx.doi.org/10.35366/101735>

Paciente femenina de 21 años, sin antecedentes heredo-familiares de importancia; menarca a los 12 años, eumenorréica, inicio de vida sexual activa (IVSA) 18 años, parto 1, para 1. Referida al servicio de ortopedia por presentar, en un lapso de tres meses, pérdida progresiva de control de esfínteres, retención urinaria, incapacidad para la marcha, dolor y distensión abdominal. Se realizó ultrasonido abdominopélvico, el cual reveló masa tumoral intrapélvica.

Se completaron estudios de tomografía computarizada y gammagrama óseo con <sup>99m</sup>Tc-MDP (Figura 1) y se efectuó biopsia de sacro, el reporte histopatológico confirmó tumor de células gigantes (TCG) de dicho hueso. Se inició tratamiento utilizando denosumab 60 mg/mes, completando ocho dosis. La evolución fue hacia la mejoría clínica, con desaparición de dolencia y parestesias, recuperación del dominio de esfínteres y marcha con ayuda de andador, el



**Figura 1:**

**A)** Radiografía simple anteroposterior de pelvis; **B)** imagen de ultrasonido pélvico; **C)** imagen de tomografía computarizada de abdomen con doble contraste en corte coronal, mostrándose en todas las imágenes mencionadas, masa tumoral intrapélvica que corresponde a tumor de células gigantes. **D y E)** Cortes tomográficos axiales, mostrando en **D)** afección del sacro y en **E)** afección de tejidos blandos. **F)** Estudio gammagráfico con tecnecio mostrando lesión ósea en sacro.

\* Ortopedista. División de Cirugía del Hospital Regional de Alta Especialidad del Bajío, León, Guanajuato, México.

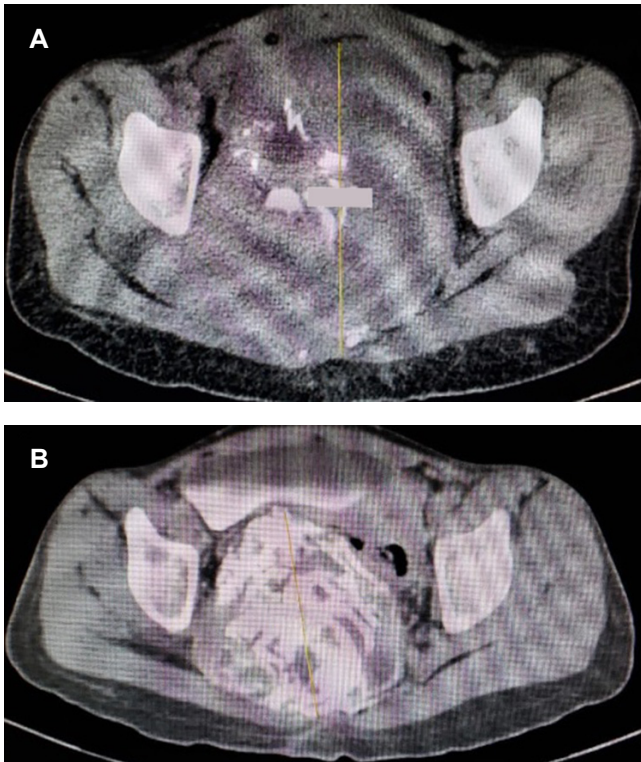† Ortopedista. División de Cirugía del Hospital Ángeles León, León, Guanajuato, México.

### Correspondencia:

Dr. Luis Gerardo Domínguez Gasca  
Correo electrónico: [luisdom88@hotmail.com](mailto:luisdom88@hotmail.com)

Aceptado: 07-07-2020.





**Figura 2:** Imágenes de tomografía computarizada en cortes axiales, con seis meses de diferencia, mostrando tumor de células gigantes en sacro. **A)** Tamaño (452.9 mm) al inicio del tratamiento. **B)** Reducción de volumen tumoral a 98.7 mm después de seis meses de manejo con denosumab.

estudio de imagen de control mostró reducción de tamaño tumoral, de inicialmente 452 mm, a 98.7 mm (Figura 2).

Dichos TCG de hueso son tumoraciones óseas primarias intramedulares con agresividad local, representan 5 % de los tumores óseos primarios. Se observan en personas de 20 a 45 años, afectando por igual a ambos sexos. El TCG de sacro representa del dos al ocho por ciento de la totalidad de esas neoplasias, son de crecimiento lento, manifestándose vía síntomas no específicos como: dolor local irradiado a una o ambas extremidades; habitualmente, al momento del diagnóstico son lesiones de gran magnitud. No obstante ser una lesión benigna, la localización en el sacro es un reto diagnóstico y de manejo.<sup>1</sup> La resección quirúrgica en bloque es el acercamiento más efectivo, la recurrencia es hasta del 33%. El denosumab parece ser útil en pacientes con tumores irreseccables, recurrentes o metastásicos, se utiliza este anticuerpo monoclonal RANKL a fin de bloquear la vía RANKL-RANK, inhibiendo la diferenciación y activación de las células gigantes.<sup>2,3</sup> En el caso que se presenta, el medicamento logró mejorar la sintomatología de la paciente y por tomografía se encontró respuesta evidente en relación al tamaño de la lesión.

#### REFERENCIAS

1. Shen CC, Li H, Shi ZL, Tao HM, Yang ZM. Current treatment of sacral giant cell tumour of bone: a review. *J Int Med Res.* 2012; 40 (2): 415-425.
2. Yang Y, Li Y, Liu W, Xu H, Niu X. A nonrandomized controlled study of sacral giant cell tumors with preoperative treatment of denosumab. *Medicine (Baltimore).* 2018; 97 (46): e13139.
3. van der Heijden L, Dijkstra PDS, Blay JY, Gelderblom H. Giant cell tumour of bone in the denosumab era. *Eur J Cancer.* 2017; 77: 75-83.