



Cicatriz radial, lesión proliferativa benigna de la mama

Radial scar, benign proliferative breast lesion

Eréndira Monserrat Tamayo Gallaga,* Georgina Cornelio Rodríguez,‡
María Cecilia Ortiz de Iturbide,§ Adriana Rodríguez Gómez||

Paciente femenina de 42 años sin antecedentes de importancia que acude a control de rutina, refiriéndose asintomática. Al realizar mastografía bilateral se observó: mamas de volumen simétrico. Piel, tejido subdérmico sin alteraciones de manera bilateral. El complejo areola-pezones de morfología conservada. La composición de las mamas es heterogéneamente densa, lo que puede ocultar nódulos pequeños. Se identifican microcalcificaciones puntiformes con un patrón de distribución difuso en ambas mamas (Figuras 1A y B).

Se observa en mama derecha, central, profundidad anterior a 5.2 cm del pezón, distorsión de la arquitectura

con espículas radiadas largas que confluyen centralmente y como hallazgo asociado se identifican microcalcificaciones puntiformes. En la región axilar derecha se muestran ganglios de morfología conservada.

Se realiza ultrasonido complementario en el cual se identifica en mama derecha retroareolar una zona de distorsión de la arquitectura que confluye en una zona hipocogénica y en la periferia se observan ductos prominentes (Figura 1C).

Se sugiere correlación histopatológica mediante biopsia escisional (Figura 1D), previo marcaje con arpón, se obtienen tres fragmentos de superficie amarilla, lobulada de

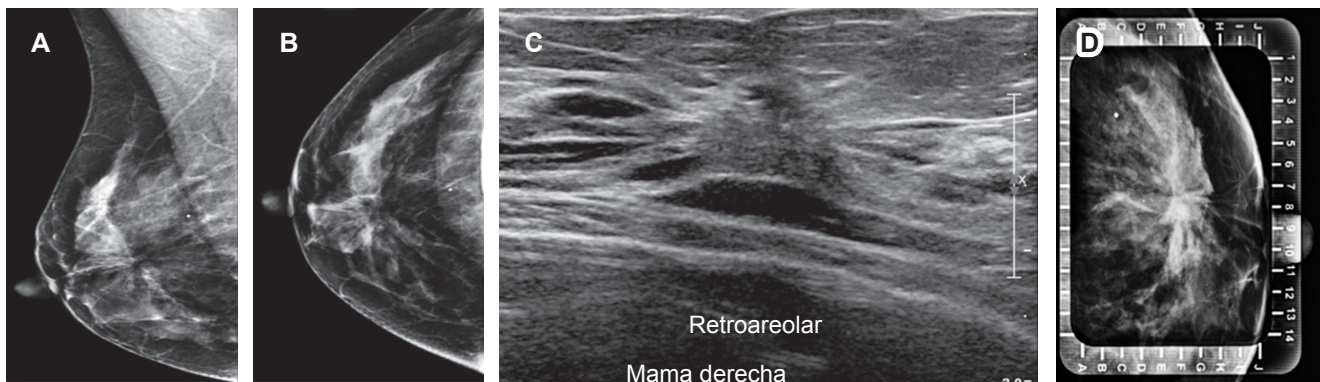


Figura 1: Imágenes de mastografía digital de mama derecha en proyección en oblicuo medio lateral (A) y cráneo-caudal (B) se observa distorsión de la arquitectura con espículas radiadas largas que confluyen centralmente. Ultrasonido con zona de distorsión de la arquitectura retroareolar (C). Mastografía en proyección latero medial con rejilla alfanumérica que muestra microcalcificaciones puntiformes asociadas (D).

www.medigraphic.org.mx

* Médico Residente de Alta Especialidad de Imagen e Intervención de la Mama. Facultad de Medicina de la UNAM.

‡ Médico Residente de Imagenología Diagnóstica y Terapéutica. Facultad de Medicina de la UNAM.

§ Médico Especialista en Radiología y Alta Especialidad en Imagen e Intervención de la Mama. Clínica de la Mujer.

|| Médico Patólogo. Médico adscrito al Servicio de Patología.

Hospital Ángeles Pedregal. Ciudad de México, México.

Correspondencia:

Dra. Eréndira Monserrat Tamayo Gallaga
Correo electrónico: monse_10487@hotmail.com

Aceptado: 19-06-2019.

www.medigraphic.com/actamedica



aspecto adiposo y consistencia blanda, las cuales son enviadas al Servicio de Patología obteniendo como resultado lesión esclerosante compleja (cicatriz radial).

CICATRIZ RADIAL

En 1975 Hamperl realizó la descripción original de la lesión, antes conocida como esclerosis papilar proliferativa, epiteliosis infiltrativa o lesión esclerosante encapsulada; sin embargo, en 1980 fue renombrada como cicatriz radial o lesión esclerosante compleja cuando su tamaño es mayor de 1 cm; la lesión radial esclerosante se refiere cuando hay cicatriz radial y lesión esclerosante compleja.¹

Esta lesión es benigna, proliferativa con fibroelastosis central y apariencia espiculada radiográfica e histológicamente.²

Se asocia con carcinoma invasor o intraductal en la escisión. El carcinoma invasor puede ser tubular, ductal o lobular.³ En el caso del carcinoma, la lesión esclerosante radial mide más de 2 cm o es palpable, se presenta en mujeres mayores de 50 años y es poco frecuente y raro que se encuentre en menores de 40 años.³

La etiología es desconocida, generalmente se presenta como hallazgo incidental, su incidencia es de 1% en la mastografía de tamizaje e incrementa su detección con la tomosíntesis.⁴

La imagen clásica de la cicatriz radial es un área de distorsión de la arquitectura con centro radiolúcido en mamografía o tomosíntesis. Dentro de los hallazgos por mastografía se aprecian espículas largas y delgadas sin nódulo central, se puede asociar con calcificaciones puntiformes, amorfas entre 33-50% y no existe engrosamiento cutáneo ni retracción.⁴ Por ultrasonido se observa distorsión de la arquitectura sin nódulo asociado, ecotextura heterogénea y sombra acústica posterior; si se detecta nódulo espiculado se asocia con mayor malignidad.⁵ Son lesiones

asintomáticas y es un hallazgo incidental por mastografía, tomosíntesis o histopatología. Suele clasificarse en BIRADS 4, por lo que es necesaria su correlación histopatológica.⁶ La mastografía es la técnica por elección para estudiar este tipo de lesiones, se recomienda conos de magnificación o tomosíntesis.⁷ Dentro de los hallazgos por RM aproximadamente 51% de las lesiones esclerosantes radiales benignas no mostrarán realce, el realce puede sugerir asociación a malignidad.⁸

REFERENCIAS

1. Sherwell-Cabello S, Maffuz-Aziz A, Domínguez-Reyes C, Peralta-Casillo G, Cavazos-García R, Rodríguez-Cuevas S. Cicatriz radial y su asociación con carcinomas mamarios: experiencia en una institución privada de enfermedades de la mama. *Ginecol Obstet Mex.* 2016; 84 (10): 621-629.
2. Linda A, Zuiani C, Furlan A et al. Radial scars without atypia diagnosed at imaging-guided needle biopsy: how often is associated malignancy found at subsequent surgical excision, and do mammography and sonography predict which lesions are malignant? *Am J Roentgenol.* 2010; 194 (4): 1146-1151. doi: 10.2214/AJR.09.2326.
3. Krishnamurthy S, Bevers T, Kuerer H, Yang WT. Multidisciplinary considerations in the management of high-risk breast lesions. *Am J Roentgenol.* 2012; 198 (2): 132-140. doi: 10.2214/AJR.11.7799.
4. Doyle EM, Banville N, Quinn CM et al. Radial scars/complex sclerosing lesions and malignancy in a screening program: incidence and histological features revisited. *Histopathology.* 2007; 50 (5): 607-614. doi: 10.1111/j.1365-2559.2007.02660.x.
5. Lam AH. Role of sonography in intussusception. *Ultrasound Med Biol.* 2000; 26 (suppl. 2): 1075-1078. doi: 10.1016/S0301-5629(00)80008-3.
6. Perfetto F, Fiorentino F, Urbano F, Silecchia R. Apporto diagnostico della risonanza magnetica nella "radial scar" mammaria. *Radiol Medica.* 2009; 114 (5): 757-770. doi: 10.1007/s11547-009-0405-7.
7. Adler DD, Helvie MA, Oberman HA, Ikeda DM, Bhan AO. Radial sclerosing lesion of the breast: mammographic features. *Radiology.* 1990; 176 (3): 737-740.
8. Heller SL, Moy L. Imaging features and management of high-risk lesions on contrast-enhanced dynamic breast MRI. *Am J Roentgenol.* 2012; 198 (2): 249-255. doi: 10.2214/AJR.11.7610.