



Colitis pseudomembranosa secundaria a infección por *Clostridioides difficile*

Pseudomembranous colitis secondary to *Clostridioides difficile* infection

Arturo Eduardo Hernández Lima,* Luis Guillermo Moreno Madrigal†

Masculino de 45 años de edad, con antecedentes de diabetes mellitus tipo 2, hipertensión arterial y gastropatía erosiva (tratada con omeprazol). Hospitalizado por choque séptico e infección de vías de urinarias, complicada con síndrome diarreico agudo nosocomial. Se determinó infección por *Clostridioides difficile*, se contó además con colonoscopia que reportó colitis pseudomembranosa (Figuras 1 y 2).

Clostridioides difficile es una bacteria colonizadora del colon, transmitida por esporas resistentes al calor, ácidos y antibióticos.¹ Es la causa más importante de enfermedad gastrointestinal relacionada con el sistema hospitalario. En México se ha reportado una tasa de incidencia de 5.78 por 1,000 egresos y una tasa de mortalidad de 25%.² Los factores de riesgo son: uso de antibióticos, edad avanzada,

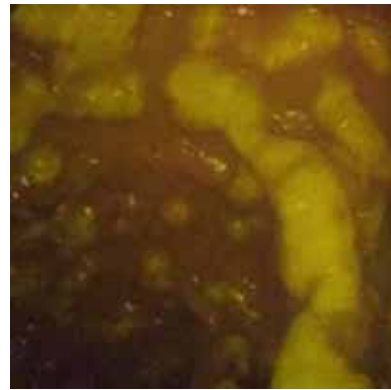


Figura 2.

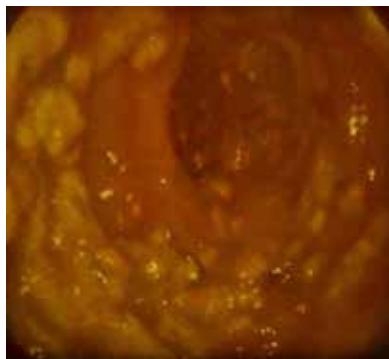


Figura 1.

hospitalización, supresión del ácido gástrico, enfermedad intestinal inflamatoria, trasplantes, quimioterapia, enfermedad renal crónica, inmunodeficiencias, sondas de alimentación y exposición a pacientes infectados.^{1,3}

El diagnóstico requiere de la presencia de diarrea (tres o más evacuaciones no formadas en 24 horas) o evidencia radiográfica de íleo o megacolon tóxico, con pruebas positivas de laboratorio (toxinas en heces, glutamato deshidrogenasa, amplificación de ácidos nucleicos) o hallazgos colonoscópicos o histopatológicos de colitis pseudomembranosa.^{3,4} El tratamiento incluye metronidazol, vancomicina, fidaxomicina, cirugía y trasplante fecal, dependiendo de la gravedad clínica.⁴

REFERENCIAS

1. Leffler DA, Lamont T. *Clostridium difficile* infection. *N Engl J Med*. 2015; 372 (16): 1539-1548.
2. Martínez-Rodríguez AA, Estrada-Hernández LO, Tomé-Sandoval P, Salazar-Salinas J. Diarrea por *Clostridium difficile* en pacientes hospitalizados. *Med Int Mex*. 2018; 34 (1): 9-18.
3. Bagdasarian N, Rao K, Malani P. Diagnosis and treatment of *Clostridium difficile* in adults. A systematic review. *JAMA*. 2015; 313 (4): 398-408.
4. McDonald MC, Gerding DN, Johnson S, Bakken JS, Carroll KC, Coffin SE et al. Clinical practice guidelines for clostridium difficile infection in adults and children: 2017 Update by the Infectious Diseases Society of America (IDSA) and Society for Healthcare Epidemiology of America (SHEA). *Clin Infect Dis*. 2018; 66 (7): e1-e48.

* Residente de Medicina Interna.

† Internista.

Hospital General Regional Núm. 1 "Dr. Carlos MacGregor Sánchez Navarro", Instituto Mexicano del Seguro Social. Ciudad de México.

Correspondencia:

Dr. Luis Guillermo Moreno Madrigal
Correo electrónico: dr.luismoreno23@gmail.com

Aceptado: 20-02-2019.

www.medigraphic.com/actamedica