



Experiencia durante tres años en un centro hospitalario en cirugía urgente de vólvulo de sigmoides

Experience during three years in a hospital center in urgent surgery of sigmoid volvulus

Aldrim Isaac Toral Chan,* Ricardo Vázquez Hernández,* Romeo Castillo Castellanos*

Resumen

Objetivo: Comunicar nuestra experiencia en el manejo quirúrgico urgente de vólvulo sigmoides. **Material y métodos:** Estudio retrospectivo y observacional de pacientes sometidos a cirugía de urgencia por vólvulo de sigmoides en el periodo comprendido de marzo de 2016 a febrero de 2019. Se analizaron variables demográficas, preoperatorias y postoperatorias. **Resultados:** Se estudiaron 10 pacientes, de los cuales 80% eran hombres y la edad promedio era de 63 años. La comorbilidad más común fue trastornos neuropsiquiátricos (50%). De los pacientes, 77.77% se presentó con cuadro clínico de obstrucción intestinal e irritación peritoneal. Se confirmó el diagnóstico mediante radiografía de abdomen en 90% de los casos. Se realizó procedimiento de Hartmann (sigmoidectomía con colostomía terminal) en 80% de los pacientes. De los pacientes, 40% presentó infección de sitio quirúrgico como complicación postoperatoria. **Conclusión:** En relación al manejo quirúrgico urgente de vólvulo de sigmoides el procedimiento de Hartmann está indicado en pacientes con choque séptico.

Palabras clave: Vólvulo de sigmoides, peritonitis, procedimiento de Hartmann.

Abstract

Objective: To communicate our experience in emergency surgical management of sigmoid volvulus. **Material and methods:** A retrospective and observational study of patients with sigmoid volvulus who underwent emergency surgery, from March 2016 to February 2019 was performed. Demographic, preoperative and postoperative variables were analyzed. **Results:** Ten patients were studied. Patients had a median age of 63 years. The most common comorbidity was neuropsychiatric disorders (50%). Seventy seven percent of cases were admitted with clinical signs of intestinal obstruction and peritonitis. Diagnosis was confirmed by plain abdominal radiograph in 90% of cases. Hartmann procedure was performed in 80% of patients. The main postoperative complication was surgical site infection (40%). **Conclusion:** In relation to emergency surgical management, Hartmann procedure is indicated in patients with septic shock.

Keywords: Sigmoid volvulus, peritonitis, Hartmann procedure.

INTRODUCCIÓN

El vólvulo de sigmoides fue descrito por primera vez en 1836 por Rokitansky.¹ Se define como la torsión del colon sigmoides sobre su eje mesentérico, lo cual genera obstrucción intestinal (Figura 1).² Representa la tercera causa de obstrucción intesti-

nal baja y de 50 a 90% de los casos de vólvulo de colon.² Tiene una amplia distribución geográfica y difiere significativamente entre regiones de alta incidencia denominadas áreas endémicas (América Latina, África, Europa Oriental, Rusia, Pakistán e India) y regiones de baja incidencia (Norteamérica, Europa Occidental y Australia), en los cuales ocupa 20-54% y 3-5% respectivamente de los casos de obstrucción intestinal.^{2,3}

Desde la aparición de la destorsión endoscópica en 1940, este enfoque, seguido de resección subsecuente, se ha convertido en el manejo inicial de vólvulo de sigmoides.⁴ Sin embargo, debido a la alta posibilidad de recidiva, la cirugía electiva debe llevarse a cabo lo más pronto posible.⁵ Hoy en día se considera la resección con anastomosis primaria como el tratamiento de elección.⁶

El manejo quirúrgico urgente está indicado en pacientes con destorsión endoscópica fallida y en aquellos con datos clínicos de peritonitis.⁷

* Departamento de Cirugía General. Hospital Regional de Alta Especialidad "Dr. Juan Graham Casasús". Villahermosa, Tabasco, México.

Correspondencia:

Aldrim Isaac Toral Chan
Correo electrónico: aldrim_90@hotmail.com

Aceptado: 24-05-2019.

www.medigraphic.com/actamedica

El objetivo de este trabajo es reportar nuestra experiencia en el manejo quirúrgico urgente de vólvulo de sigmoides.

MATERIAL Y MÉTODOS

Se realizó un estudio observacional, retrospectivo y transversal de 10 pacientes que se sometieron a cirugía de urgencia con el diagnóstico de vólvulo de sigmoides en el periodo comprendido de marzo de 2016 a febrero de 2019.

Las variables independientes analizadas de manera estadística descriptiva fueron: edad, sexo, comorbilidades, cuadro clínico, irritación peritoneal (signo de Blumberg positivo), estudio de imagen, riesgo quirúrgico, procedimiento quirúrgico de urgencia, complicaciones postoperatorias y mortalidad.

El análisis descriptivo de las variables se realizó mediante frecuencias y porcentajes.

El protocolo fue previamente aceptado por el comité de ética de nuestro hospital, además de contar con el consentimiento informado de todos los pacientes.

RESULTADOS

Se estudiaron 10 pacientes en el periodo referido. La muestra estuvo conformada por 80% de hombres, con edad promedio de 63 años (rango: de 17 a 91 años).

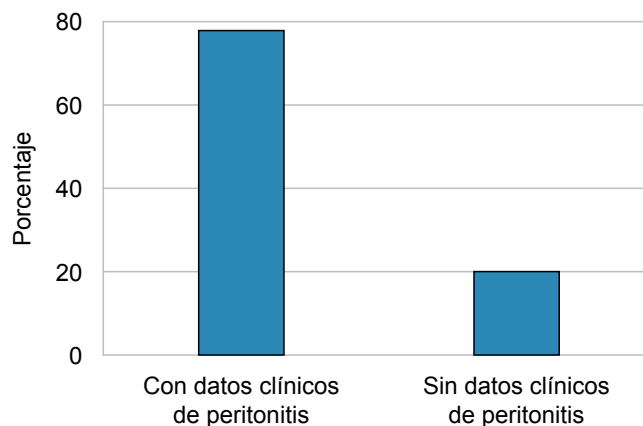
La comorbilidad más frecuente fue trastornos neuropsiquiátricos (50%).

En 90% de los pacientes se presentó cuadro clínico de obstrucción intestinal, de los cuales 77.77% manifestó datos de irritación peritoneal (signo de Blumberg positivo) (Figura 2).

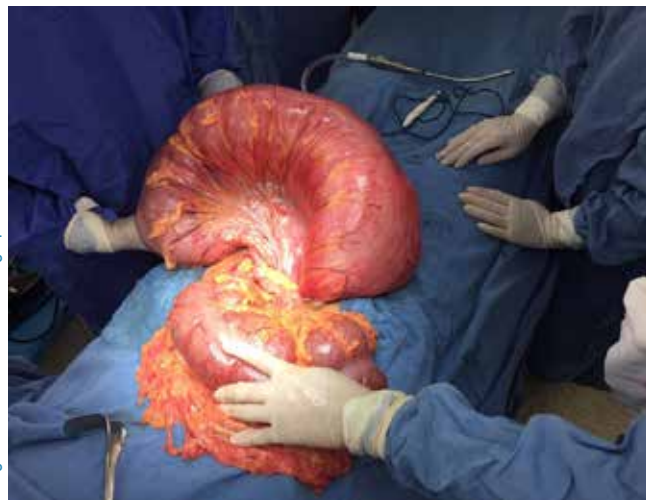

Figura 1: Vólvulo de sigmoides.

Figura 2: Pacientes con cuadro clínico de obstrucción intestinal y signos clínicos de peritonitis (Blumberg positivo).



En todos los casos se realizó radiografía de abdomen en dos posiciones, la cual permitió efectuar el diagnóstico en 90% de los pacientes.

Todos los pacientes recibieron manejo inicial por medio de sonda nasogástrica y reposición hidroelectrolítica. Ninguno de los pacientes mostró datos de choque.

En 80% de los pacientes se obtuvo riesgo cardiovascular ASA III-IV.

Se realizó laparotomía con sigmoidectomía, colostomía terminal y cierre del muñón rectal (procedimiento de Hartmann) en ocho pacientes, 80% de los casos y sigmoidectomía con anastomosis término-terminal manual en dos planos sin preparación mecánica en 20%.

En cuatro casos (40%) se presentó infección de sitio quirúrgico superficial como complicación postoperatoria, la cual fue manejada de manera conservadora con curaciones y antibioticoterapia. No hubo mortalidad en nuestros pacientes. El resto de los resultados se resumen en la *Tabla 1*.

DISCUSIÓN

El vólvulo de sigmoides tiene predominio en el sexo masculino, con relación hombre: mujer variable según la zona geográfica; en regiones endémicas se ha descrito 4:1, mientras que en regiones de baja incidencia se ha descrito relación 1.4:1.⁸ Si bien es cierto que México no es considerado zona de alta incidencia, llama la atención que en nuestra serie se obtuvo predominio en el sexo masculino en relación 4:1.

La edad de presentación también guarda relación con la zona geográfica, en áreas endémicas la edad promedio descrita es de 52 años, mientras que en áreas de baja incidencia es de 68 años.^{8,9} Nuestro trabajo mostró edad promedio de presentación de 63 años, lo cual se acerca a lo descrito en el área geográfica a la cual pertenecemos.

Tabla 1: Características demográficas y resumen de las variables de estudio en pacientes (n = 10) en quienes se realizó cirugía urgente por vólvulo de sigmoides.

	n (%)
Edad promedio	63 años
Sexo	
Masculino	8 (80)
Femenino	2 (20)
Comorbilidades	
Trastornos neuropsiquiátricos*	5 (50)
Diabetes	2 (30)
Ninguno	3 (30)
Cuadro clínico	
Obstrucción intestinal	9 (90)
Suboclusión intestinal	1 (10)
Estudio de imagen	
Radiografía de abdomen	9 (90)
Tomografía abdominal contrastada	1 (10)
Riesgo quirúrgico	
ASA III-IV	8 (80)
ASA I-II	2 (10)
Procedimiento quirúrgico	
Procedimiento de Hartmann	8 (80)
Anastomosis primaria	2 (20)
Complicación postoperatoria	
Infección sitio quirúrgico	4 (40)
Ninguna	6 (60)

* Trastornos neuropsiquiátricos: Parkinson, secuelas de EVC, retraso psicomotor.

Se ha determinado que para el desarrollo de vólvulo de sigmoides se requiere de colon sigmoides redundante con mesenterio corto (dólico-sigmoides); sin embargo, hasta el momento existe controversia si se trata de una condición congénita o adquirida.⁹ Otros factores de riesgo fuertemente asociados a vólvulo de sigmoides son estreñimiento crónico, dieta alta en fibra, uso frecuente de laxantes, antecedente de laparotomía, diabetes y trastornos neuropsiquiátricos.⁹ En nuestros pacientes 50% tuvo antecedente de trastorno neuropsiquiátrico y 20% de diabetes mellitus tipo 2, tal situación se asocia al desarrollo de constipación crónica, lo cual se considera un factor de riesgo.

La tríada clínica característica (distensión abdominal, dolor abdominal en región inferior tipo cólico acompañado de constipación y vómito) se manifiesta en 88% de los casos en áreas endémicas vs. 33% en áreas de baja incidencia, el paciente acude 3-4 días después del inicio de síntomas con cuadro clínico inespecífico.¹⁰ Los estudios de laboratorio no son específicos para el diagnóstico; sin embargo, son

el reflejo de obstrucción intestinal y sepsis: alteraciones hidroelectrolíticas (hipocalemia), azoemia y leucocitosis.¹⁰ En 90% de nuestros pacientes el cuadro clínico de presentación fue obstrucción intestinal, de los cuales 77.77% mostró datos clínicos de irritación peritoneal, situación que se comportó como área endémica y que dictaminó la necesidad de manejo quirúrgico urgente.

El diagnóstico se confirmó mediante radiografía de abdomen en 90% de los casos. Cabe mencionar que la radiografía de abdomen es diagnóstica entre 57 y 90% de los casos y el signo clásico de imagen en “grano de café” (Figura 3) se aprecia en menos de 60% de los casos.^{9,10} La tomografía de abdomen contrastada es la mejor prueba confirmatoria, ya que posee 100% sensibilidad y 90% especificidad y permite realizar diagnóstico diferencial e identificar signos de gravedad como neumoperitoneo, neumatosis intestinal y líquido libre en cavidad.¹⁰

En ausencia de datos clínicos de peritonitis, isquemia colónica o perforación y choque séptico el manejo inicial consiste en destorsión endoscópica, la cual es efectiva en 60-95% de los casos.¹¹ Se ha descrito riesgo de recidiva en pacientes con manejo inicial endoscópico hasta en 61% de los casos, por tal motivo se debe plantear sigmoidectomía más anastomosis luego de la resolución de la fase aguda.¹¹

En casos que ameritan manejo quirúrgico urgente existen dos opciones: procedimiento de Hartmann (sigmoidectomía más colostomía terminal) y sigmoidectomía con anastomosis colorrectal con o sin ileostomía de protección.¹¹ El procedimiento de Hartmann está indicado en

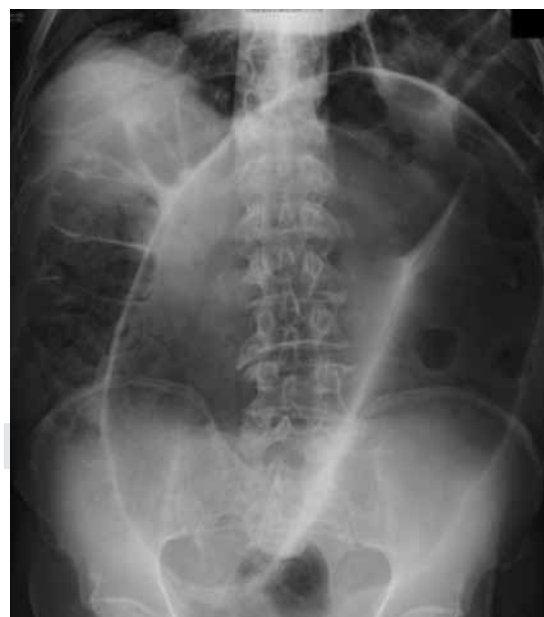

Figura 3: Imagen en grano de café, característica de vólvulo de sigmoides.

pacientes con malas condiciones generales o con inestabilidad hemodinámica.¹² Actualmente no existen estudios que demuestren diferencias en cuanto a mortalidad o complicaciones postoperatorias en los diferentes enfoques quirúrgicos; sin embargo, se concuerda que la creación de colostomía terminal es la decisión más apropiada en pacientes con inestabilidad hemodinámica o con factores concomitantes (riesgo ASA elevado, acidosis o coagulopatía).^{11,12} En pacientes con alto riesgo de fuga anastomótica (desnutrición, uso de esteroides, uso de alcohol o tabaco, riesgo cardiovascular elevado) se puede reducir el riesgo mediante la creación de ileostomía de protección.¹²

En relación con lo antes mencionado los autores concuerdan que 77.77% de los pacientes tuvo indicación real de cirugía urgente. Por diversas circunstancias no fue posible ofrecer detorsión endoscópica a los pacientes candidatos a dicho manejo.

Aunque 80% de los pacientes se sometió a procedimiento de Hartmann, en ninguno se encontraron datos en relación a choque séptico, por lo tanto, tenían indicación de realizar anastomosis primaria con o sin estoma de protección según las condiciones del paciente.

Cabe mencionar que en la actualidad no se sugiere el manejo no resectivo (destorsión sola, sigmiodoplastia y mesosigmoidoplastia) de primera instancia.^{13,14}

La mortalidad en nuestros pacientes fue 0%, situación que corresponde a lo descrito en la literatura: 7% en procedimiento de Hartmann y 1% en resección más anastomosis en pacientes sometidos a cirugía urgente.¹³

CONCLUSIONES

El vólculo de sigmoides es una entidad que amerita diagnóstico oportuno, cuyo manejo quirúrgico urgente está indicado en casos con datos clínicos de peritonitis, perforación, isquemia colónica, detorsión endoscópica fallida y choque séptico.

El procedimiento de Hartmann en contexto de cirugía urgente de vólculo de sigmoides está indicado en pacientes con choque séptico.

REFERENCIAS

1. Cirocchi R, Farinella E, La Mura F, Morelli U, Trastulli S, Milani D et al. The sigmoid volvulus: surgical timing and mortality for different clinical types. *World J Emerg Surg.* 2010; 5: 1.
2. El-labban GM, Saber A. Single stage procedure in management of uncomplicated acute sigmoid volvulus without colonic lavage. *Surgical Practice.* 2010; 14 (4): 136-139.
3. Sarfaraz M, Hasan SR, Lateef S. Sigmoid volvulus in young patients: a new twist on an old diagnosis. *Intractable Rare Dis Res.* 2017; 6 (3): 219-223.
4. Gingold D, Murrell Z. Management of colonic volvulus. *Clin Colon Rectal Surg.* 2012; 25 (4): 236-244.
5. Quénehervé L, Dagouat C, Le Rhun M, Perez-Cuadrado Robles E, Duchalais E, Bruley des Varannes S et al. Outcomes of first-line endoscopic management for patients with sigmoid volvulus. *Dig Liver Dis.* 2019; 51 (3): 386-390.
6. Safioleas M, Chatziconstantinou C, Felekouras E, Stamatakos M, Papaconstantinou I, Smirnis A et al. Clinical considerations and therapeutic strategy for sigmoid volvulus in the elderly: a study of 33 cases. *World J Gastroenterol.* 2007; 13 (6): 921-924.
7. Lou Z, Yu ED, Zhang W, Meng RG, Hao LQ, Fu CG. Appropriate treatment of acute sigmoid volvulus in the emergency setting. *World J Gastroenterol.* 2013; 19 (30): 4979-4983.
8. Rodríguez-Wong U, Badillo BA, Cruz RJM, Rovelo LE. Vólculo de sigmoides en el Hospital Juárez de México: 20 años de experiencia. *Enfermedades del Ano, Recto y Colon.* 2006; 12 (3): 112-116.
9. Raveenthiran V, Madiba TE, Atamanalp SS, De U. Volvulus of the sigmoid colon. *Colorectal Dis.* 2010; 12 (7 Online): e1-17.
10. Perrot L, Fohlen A, Alves A, Lubrano J. Management of the colonic volvulus in 2016. *J Visc Surg.* 2016; 153 (3): 183-192.
11. Vogel JD, Feingold DL, Stewart DB, Turner JS, Boutros M, Chun J et al. Clinical practice guidelines for colon volvulus and acute colonic pseudo-obstruction. *Dis Colon Rectum.* 2016; 59 (7): 589-600.
12. Barbieux J, Plumereau F, Hamy A. Current indications for the Hartmann procedure. *J Visc Surg.* 2016; 153 (1): 31-38.
13. Dolejs SC, Guzman MJ, Fajardo AD, Holcomb BK, Robb BW, Waters JA. Contemporary management of sigmoid volvulus. *J Gastrointest Surg.* 2018; 22 (8): 1404-1411.
14. Secretaría de Salud. Guía de Práctica Clínica. *Diagnóstico y tratamiento médico y quirúrgico del vólculo de colon en el adulto.* México: CENETEC; 2015. Disponible en: <http://www.cenetec.salud.gob.mx/contenidos/GPC/catálogoMaestroGPCdifusion.com/gpc.html>.

Financiamiento: No se recibió patrocinio de ningún tipo para llevar a cabo este artículo.

Conflicto de intereses: Todos los autores declaran no tener ningún conflicto de intereses.