

# Osteocondritis isquiopúbica. Enfermedad de Van Neck-Odelberg

## Ischiopubic osteochondritis. Van Neck-Odelberg disease

Alejandra Chávez González,\* Yuliliz Oliva Medina,† María de Guadalupe Gómez Pérez§

### CASO CLÍNICO

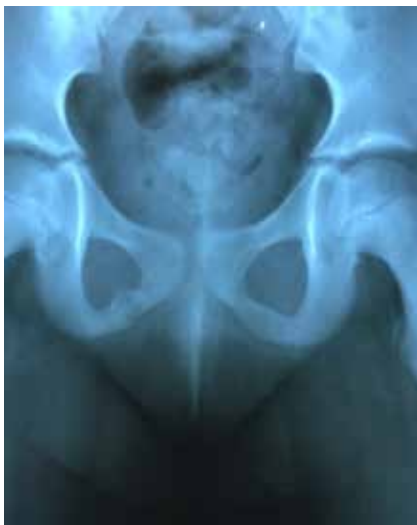Niña de siete años de edad de apariencia sana, que inicia su padecimiento posterior a practicar una rutina de ballet, manifiesta dolor en extremidad pélvica derecha de un mes de evolución que al inicio se focalizaba en la región inguinal y después con irradiación hacia el muslo, por lo general de predominio noc-

turno, intermitente, intensificándose con actividades físicas y mejoría parcial con la ingesta de analgésicos y reposo.

Acuden con médico ortopedista, quien solicita radiografía anteroposterior de pelvis (*Figura 1*), en donde se le da diagnóstico de lesión de origen tumoral vs fractura en la rama isquiopúbica derecha, por lo que se solicitan tomografía computarizada de pelvis (*Figura 2*) y resonancia magnética de pelvis (*Figuras 3A y B*). Se concluye diagnóstico de osteocondritis de la sincondrosis isquiopúbica.

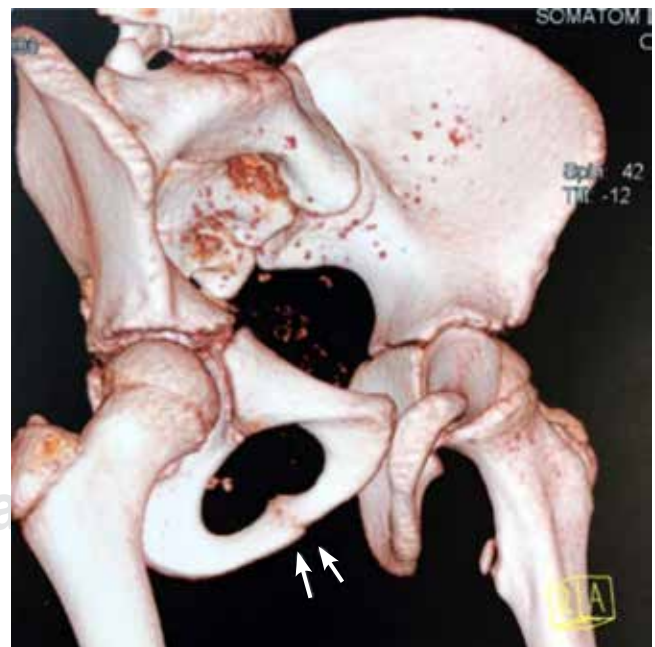
**Figura 1:**

Radiografía anteroposterior de pelvis: se observa ensanchamiento de la cortical de la rama isquiopúbica derecha con imágenes de aspecto lítico en su interior que da apariencia tumoral.



### REVISIÓN

La sincondrosis isquiopúbica hace referencia a la unión cartilaginosa entre el isquion inferior y la rama pubiana durante el crecimiento, se considera como una articulación



**Figura 2:** Tomografía computarizada de pelvis. Reconstrucción 3D: se identifica asimetría de la fusión del núcleo de osificación isquiopúbica derecha.

\* Residente de Postgrado en Resonancia Magnética del Sistema Musculoesquelético.

† Residente de Postgrado en Resonancia Magnética de Cuerpo Completo.

§ Médico Radiólogo. Director Médico en Resonancia Magnética. Profesor Titular del Curso de Alta Especialidad RM en Sistema Musculoesquelético.

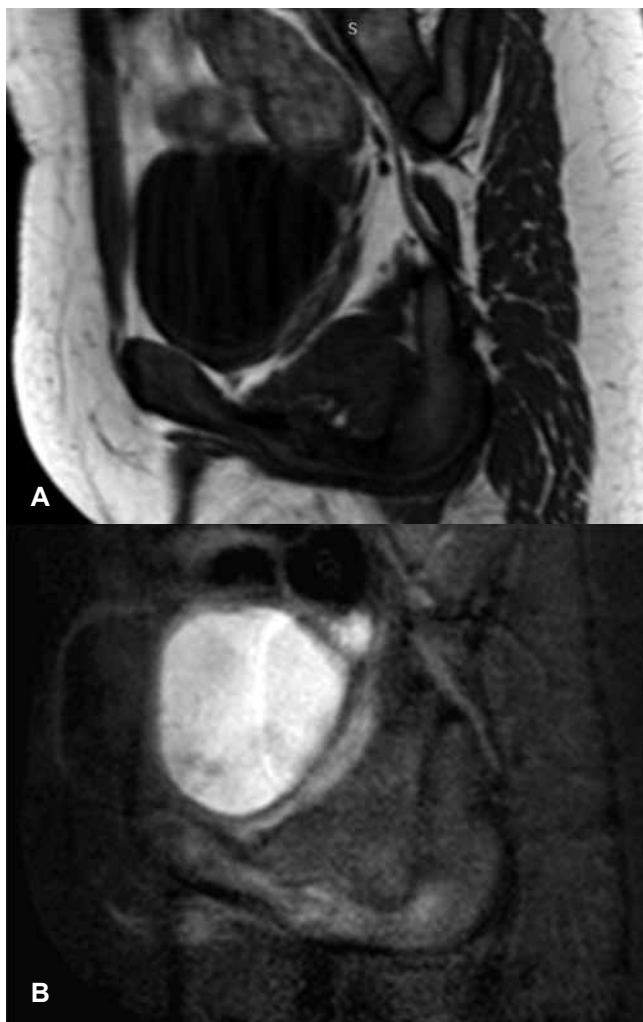
Hospital Ángeles Pedregal.

#### Correspondencia:

Dra. Alejandra Chávez González  
Correo electrónico: moyuc27@gmail.com

Aceptado: 01-02-2019.

[www.medigraphic.com/actamedica](http://www.medigraphic.com/actamedica)



**Figura 3: (A y B)** Resonancia magnética de pelvis en corte sagital T1 y STIR: se aprecia a nivel de la rama isquiopúbica derecha abombamiento de la cortical e integridad de la misma, con aumento en la intensidad de señal en la medular ósea y tejidos blandos adyacentes e imagen lineal hipointensa en T1 y STIR.

temporal y fisiológica en la infancia con osificación antes de la pubertad.<sup>1</sup>

Se considera un proceso asintomático, sin embargo, algunos pacientes manifiestan datos clínicos de dolor en cadera, región glútea y/o inguinal, que llega a representar una limitante en la marcha y en actividades físicas.

Las primeras descripciones pertenecen a Odelberg y Van Neck, quienes en 1924 observaron los cambios radiográficos de la zona de fusión isquiopúbica y la denominaron “osteocondritis isquiopúbica”.<sup>2</sup>

En la actualidad, la resonancia magnética es el estudio ideal para valorar los cambios en el crecimiento óseo por su alta sensibilidad y especificidad. El ensanchamiento en la morfología de la sincondrosis isquiopúbica, así como las modificaciones en la intensidad de señal en la medula ósea y tejidos adyacentes, se comportan como hipointensos en T1 e hiperintensos en T2, STIR y saturación grasa.<sup>3,4</sup> La clave diagnóstica es la presencia de la línea hipointensa visualizada en todas las secuencias a nivel de la sincondrosis isquiopúbica, que hace referencia al puente óseo.<sup>5</sup> El diagnóstico diferencial debe efectuarse con patologías principalmente de origen tumoral, osteomielitis y fractura de estrés.<sup>6</sup>

#### REFERENCIAS

1. Schwartzman P, Varela A, Alarcón V, Salgado D, Mondello E. Síndrome de sincondrosis isquiopúbica. Enfermedad de Van Neck-Odelberg. *Rev Argent Radiol.* 2015; 79 (2): 110-112.
2. Macarini L, Lallo T, Milillo P, Muscarella S, Vinci R, Stoppino LP. Case report: multimodality imaging of van Neck-Odelberg disease. *Indian J Radiol Imaging.* 2011; 21 (2): 107-110.
3. Chaudhari AP, Shah G, Patil SS, Ghodke AB, Kelkar SB. Van Neck-Odelberg disease: a rare case report. *J Orthop Case Rep.* 2017; 7 (1): 24-27.
4. Ceroni D, Mousny M, Anooshiravani-Dumont M, Buerge-Edwards A, Kaelin A. MRI abnormalities of the ischiopubic synchondrosis in children: a case report. *Acta Orthop Belg.* 2004; 70 (3): 283-286.
5. Herneth AM, Trattig S, Bader TR, Ba-Ssalamah A, Ponhold W, Wandl-Vergesslich K et al. MR imaging of the ischiopubic synchondrosis. *Magn Reson Imaging.* 2000; 18 (5): 519-524.
6. Oliveira F. Differential diagnosis in painful ischiopubic synchondrosis (IPS): a case report. *Iowa Orthop J.* 2010; 30: 195-200.