

Aneurisma abdominal roto con hematoma retroperitoneal

Ruptured abdominal aneurysm with retroperitoneal hematoma

Francisco Julián Rangel Gámez,¹ Asael Guadalupe Flores Mata,¹ José Luis Ríos Reina²

Paciente femenino de 73 años, diabética tipo 2 e hipertensa de larga evolución, quien inició su padecimiento actual dos semanas previas a su ingreso con dolor abdominal epigástrico, opresivo, sin evidencia de irradiación y exacerbado al postprandio temprano. Acudió con un médico, que comenzó su tratamiento con pregabalina de 75 mg por probable gastropatía diabética. El día de su ingreso, sin mejoría por el tratamiento establecido, presentaba un episodio de dolor agudo tipo cólico a nivel del epigastrio, con irradiación a la región periumbilical, con una intensidad EVA 9/10; minutos después del inicio del dolor, presentó por tres minutos aproximadamente.

Durante la exploración en la sala de urgencias, se observó a la paciente orientada, cooperadora; refería dolor abdominal generalizado ante la palpación superficial y

profunda, sin datos de irritación peritoneal. Se palpó una masa fija a nivel del mesogastrio e hipocondrio derecho, sin latido transmitido.

Se realizó una tomografía de abdomen simple y contrastada, efectuando reconstrucciones multiplanares y en 3D. Se identificó un gran aneurisma abdominal infrarrenal, con presencia de un trombo intramural y con compromiso de la arteria renal izquierda. Presentaba una morfología fusiforme, extendiéndose por debajo de la arteria mesentérica superior hasta la bifurcación de las arterias ilíacas primitivas; se detectaron múltiples placas de ateroma calcificadas a lo largo de todo su trayecto. Durante la fase contrastada, se observó la interrupción del trombo intramural y del anillo circunferencial intimal, con fuga del medio de contraste hacia el espacio retroperitoneal;

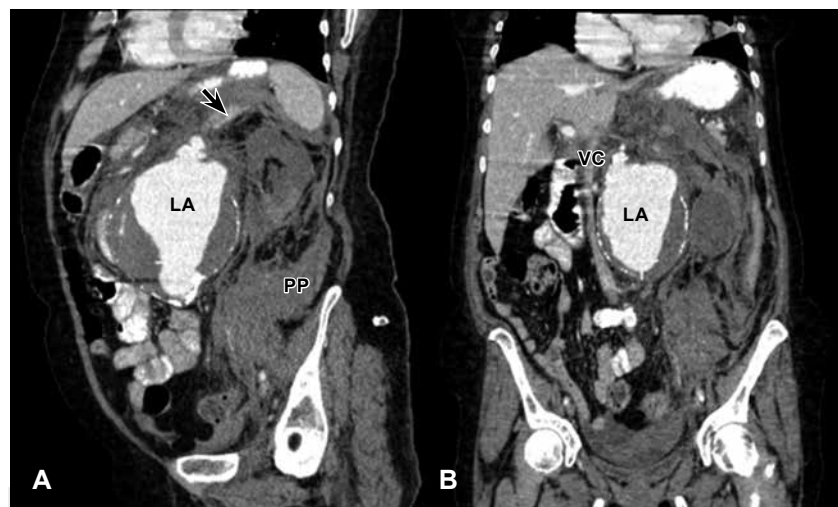


Figura 1:

Tomografía simple y contrasta en corte coronal (A) y coronal oblicuo izquierdo (B); se observa la luz aneurismática (LA), fuga del medio de contraste a nivel del techo del aneurisma (flecha negra), hematoma en el espacio pararenal posterior (PP), efecto de masa con lateralización y compresión de la vena cava (VC).

¹ Residente de Radiología e Imagen.

² Jefe de los Departamentos de Imagen y Hemodinámica.

Hospital Ángel Mocol,
Ciudad de México, México.

Correspondencia:

Dr. Francisco Julián Rangel Gámez
Correo electrónico: drfjrg@gmail.com

Aceptado: 04-12-2018.

Este artículo puede ser consultado en versión completa en: www.medigraphic.com/actamedica

se pudo ver un hematoma que se extendía a los espacios pararenales anterior y posterior. Se advirtió un efecto de masa secundario, con desplazamiento del cuerpo del páncreas en sentido anterior, así como compresión lateral de la vena cava inferior. El riñón izquierdo tenía un aspecto congestivo y estaba aumentado de tamaño, sin evidencia de transición durante las fases contrastadas comparado con el riñón derecho, hallazgo que sugirió datos de hipoperfusión renal.

El aneurisma de la aorta abdominal se define como una dilatación aórtica persistente 1.5 veces mayor que su diámetro normal; un diámetro aórtico mayor de tres centímetros se considera aneurismático. Ocurre con una media de edad entre los 70 y 75 años; predomina en el sexo masculino, con una prevalencia en autopsias de 1.8-6.5%. Su etiología se debe a la degradación proteolítica de las proteínas de la matriz extracelular (colágeno y elastina) secundaria en 95% de los casos a la presencia de aterosclerosis; los restantes están producidos por traumatismos, vasculitis e infecciones. Tiene como factores de riesgo el tabaquismo, la hipertensión, la hipercolesterolemia y antecedentes familiares. La ecografía resulta útil para la detección y la evaluación seriada; sin embargo, la tomografía simple y contrastada supera al ultrasonido en la detección del paciente sintomático y es de mejor utilidad para la valoración preoperatoria. Es de vital importancia la extensión aneurismática a las arterias renales

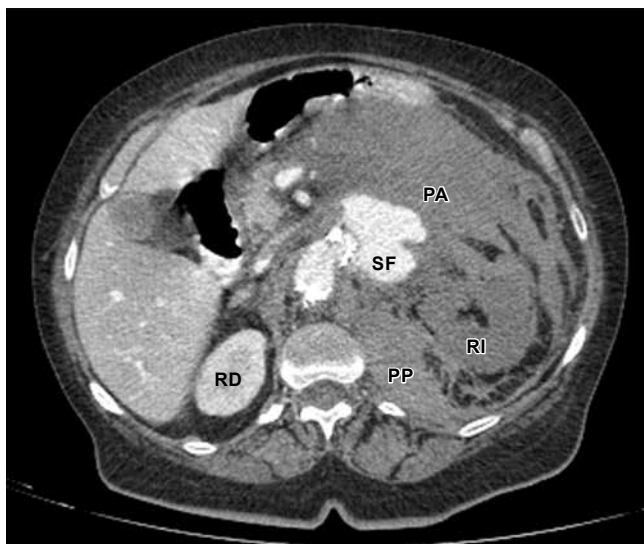

Figura 2: Corte axial de la tomografía que muestra el sitio de fuga (SF) hacia el retroperitoneo; se aprecia ocupación del espacio pararenal anterior (PA) y posterior (PP) por el hematoma contenido. Riñón izquierdo (RI) congestivo, hipoperfundido y sin reforzamiento durante las fases contrastadas, comparado con el riñón contralateral (RD).

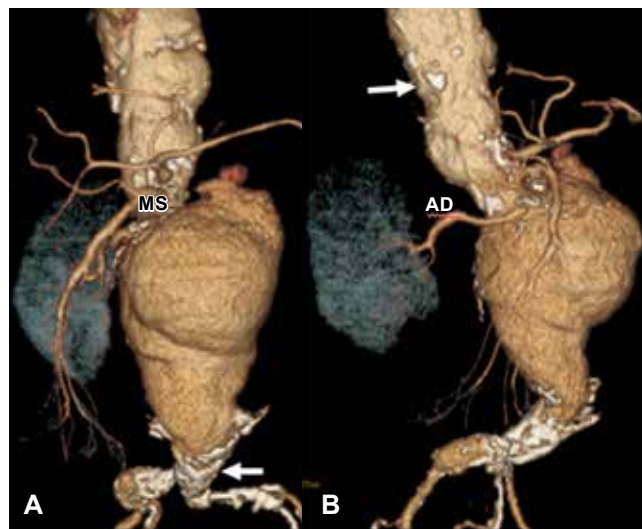


Figura 3: Reconstrucciones volumétricas en 3D, donde se documenta la aorta por arriba del aneurisma francamente dilatada, de aspecto aneurismático; se asocian múltiples placas de ateroma calcificadas (flechas) a lo largo de la aorta abdominal y arterias ilíacas primitivas. Se excluye la arteria renal izquierda; se observa únicamente la arteria renal derecha (AD). Efecto de masa que condiciona desplazamiento a la derecha de la arteria mesentérica superior (MS) y sus ramas.

con el objetivo de definir la aproximación quirúrgica o endovascular.

La complicación más habitual e importante es la hemorragia, que por lo común es una hemorragia masiva potencialmente mortal que se llega a localizar en el retroperitoneo, en cualquiera de sus espacios, pero también puede ser hacia la cavidad peritoneal. El riesgo de ruptura se relaciona con el tamaño del aneurisma: si es menos de cuatro centímetros, la probabilidad de ruptura es de 0%; de cuatro a 4.9 centímetros, de 1% al año; de cinco a 5.9 centímetros, de 11% por año; mayor de seis centímetros, de 25% por año. Otras complicaciones asociadas son la presencia de trombosis de las arterias renales, embolismo de placas de ateroma y del trombo intramural.

REFERENCIAS

1. Zugazaga CA, Fortuño AJ. Rotura crónica contenida y oclusión aguda de aneurisma de aorta abdominal. *Radiología*. 2012; 54 (3): 285-286.
2. Ascaso JF. Las recomendaciones de la guía para el diagnóstico y el tratamiento del aneurisma de la aorta abdominal. *Clínica e Investigación en Arteriosclerosis*. 2015; 27 (3): 136-137.
3. Gawenda M, Brunkwall J. Respuesta renal ante la reparación abierta y endovascular de aneurismas de la aorta abdominal: estudio prospectivo. *Ann Vasc Surg*. 2008; 22 (1): 1-5.
4. Poveda RA, Rojas TD. Detección temprana de aneurisma de la aorta abdominal mediante escáner dúplex a color. *Rev Med*. 2007; 15 (1): 61-67.