

Cervicalgia y síndrome miofascial de etiología poco común

Luis Gerardo Domínguez Gasca,¹ Gustavo Origel Quintana,² Jorge Magaña Reyes,³ Luis Gerardo Domínguez Carrillo⁴

Paciente masculino de 34 años, profesionista, sin antecedentes de importancia; inició su padecimiento tras un viaje de 14 horas en avión (relata que la mayor parte permaneció dormido). Despertó con un dolor intenso en la región cervical izquierda, con irradiación a la escápula ipsolateral; el dolor no disminuyó con analgésicos habituales, por lo que acudió a un ortopedista que le prescribió AINE y relajante muscular por 10 días. Al no presentar mejoría, Ortopedia

solicitó radiografías de la columna cervical (*Figura 1*) y recomendó un collarín cervical blando. Después de tres días de uso, disminuyó la sintomatología cervical, sin llegar a desaparecer del todo, pero se presentó un dolor intenso sublingual bilateral, sobre todo durante la masticación y deglución, por lo que fue canalizado a rehabilitación. En la exploración, se observó al paciente con collarín cervical, movilización pasiva y activa limitada a 45° en las rotaciones,

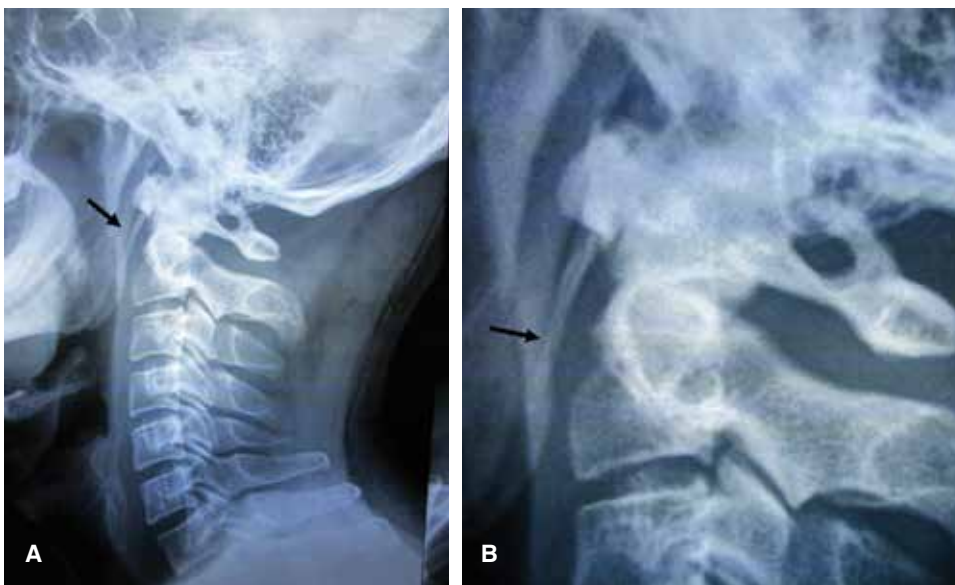


Figura 1:

Radiografía lateral de la columna cervical, que muestra en (A) elongación de apófisis estiloideas (flechas); en (B), acercamiento de la imagen.

¹ Residente de Traumatología y Ortopedia. Hospital General de León, León, Guanajuato. México.

² Otorrinolaringólogo. División de Cirugía del Hospital Ángeles León.

³ Radiólogo. Departamento de Imagenología del Hospital Ángeles León.

⁴ Especialista en Medicina de Rehabilitación-Facultad de Medicina de León, Universidad de Guanajuato, México.

Correspondencia:

Dr. Luis Gerardo Domínguez Carrillo

Correo electrónico: lgdominguez@hotmail.com

Aceptado: 18-09-2017.

Este artículo puede ser consultado en versión completa en <http://www.medigraphic.com/actamedica>

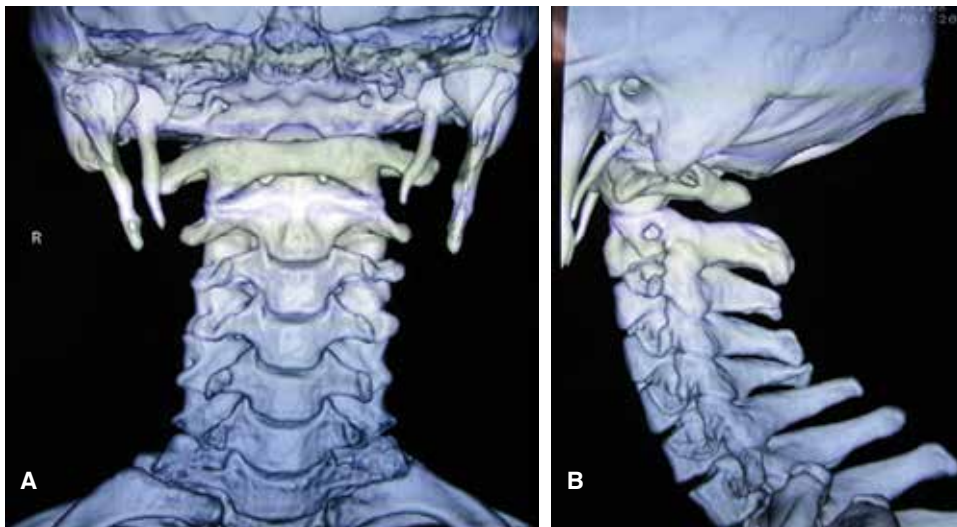


Figura 2:

Reconstrucción tomográfica tridimensional de la base del cráneo y columna cervical; muestra la apófisis estiloides alargada; vista en plano coronal (A); en plano sagital (B).

moderadamente dolorosa; la flexión completa ocasionaba dolor en la región cervical; la extensión completa no era dolorosa; exploración neurológica normal. Tenía dolor sublingual en la apertura bucal máxima y durante el desplazamiento lateral de mandíbula; se encontraron puntos gatillo presentes en la palpación digital del pilar anterior de las fosas amigdalinas. Por las manifestaciones de cervicalgia de 23 días sin antecedente traumático asociada a disfagia en la masticación y deglución tras el uso de un collarín blando, así como imagen en las radiografías sugestiva de alargamiento de la apófisis estiloides, se efectuó el diagnóstico presuntivo de neuralgia del glossofaríngeo versus síndrome de Eagle (SE). Se solicitó una tomografía (Figura 2), que corroboró el diagnóstico de SE, por lo que se retiró el collarín cervical y se canalizó a Otorrinolaringología para su tratamiento.

En este caso particular, la sintomatología inicial correspondió a un síndrome miofascial de la columna cervical por una postura inadecuada mantenida por varias horas, mientras que las manifestaciones de SE fueron condicionadas por el uso del collarín cervical. Otorrinolaringología, además de corroborar el diagnóstico, realizó una infiltración con esteroide de las zonas periamigdalinas, con lo que desapareció la sintomatología; el dolor cervical fue manejado con siete sesiones de ultrasonido terapéutico y ejercicios de la cintura escapular de los músculos relacionados con el cuello. El paciente fue dado de alta asintomático.

El proceso estiloides alargado se presenta en 4% de la población general; de ellos, sólo de 4 a 10.3% son sintomáticos. La incidencia del SE es de 0.16%, con predominio del género femenino, con relación 3:1.¹ La elongación del estiloides puede ser bilateral, pero por lo general, la sintomatología es unilateral; no existe predilección entre el lado afectado; en general, las manifestaciones de cervicalgia por afección de los músculos de la nuca son infrecuentes;² la edad de presentación habitual es después de la quinta década de la vida, pero se ha reportado en personas jóvenes.³ De acuerdo con el trabajo de Oztunç y sus colaboradores,⁴ en 208 pacientes (con estudio tomográfico) con dolor faringofacial, el grado de sintomatología, exceptuando la cefalea, es significativamente mayor en aquellos individuos con alargamiento de la apófisis estiloides.

REFERENCIAS

1. Okur A, Ozkiriş M, Serin HI, Gencer ZK, Karaçavuş S, Karaca L et al. Is there a relationship between symptoms of patients and tomographic characteristics of styloid process? *Surg Radiol Anat.* 2014; 36 (7): 627-632.
2. Gelabert GM, García AA. Síndrome de Eagle: una causa poco frecuente de cervicalgia. *Neurocirugía.* 2008; 19 (3): 254-256.
3. Balcázar-Rincón LE, Ramírez-Alcántara YL. Síndrome de Eagle. *Gac Med Mex.* 2013; 149: 552-554.
4. Oztunç H, Evlice B, Tatli U, Evlice A. Cone-beam computed tomographic evaluation of styloid process: a retrospective study of 208 patients with orofacial pain. *Head Face Med.* 2014; 10: 5. doi: 10.1186/1746-160X-10-5.