



## Síndrome de McKittrick-Wheelock

Estefanía Boyer Duck,<sup>1</sup> Antonio Alfeiran Ruiz,<sup>2</sup> Claudio René Montes De Oca Orellana,<sup>2</sup>  
Francisco José Flores Palomar,<sup>1</sup> Todd Iván Ortiz Monasterio,<sup>3</sup>  
José Alberto Estradas Trujillo,<sup>4</sup> Adriana Rodríguez Gómez,<sup>5</sup> Edna Muñoz Aizpuru<sup>6</sup>

### Resumen

**Introducción:** El síndrome de McKittrick-Wheelock es un cuadro caracterizado por depleción hidroelectrolítica, secundario a diarrea hipersecretora debido a un adenoma vellosa de recto de gran tamaño. Se postula su causa por hipersecreción de prostaglandina E2. El adenoma se presenta con mayor frecuencia en recto. **Caso clínico:** Masculino de 60 años con cuadro diarreico de un año de evolución multitratada, es sometido a hemicolectomía izquierda, por hallazgo de adenoma aserrado de recto. **Conclusiones:** La manifestación clínica es con diarrea y deshidratación, se ha probado tratamiento con indometacina para disminuir la secreción de prostaglandina E2, siendo el tratamiento definitivo el quirúrgico.

**Palabras clave:** Síndrome de McKittrick-Wheelock, adenoma serrado, diarrea hipersecretora, adenoma vellosa.

### Summary

**Introduction:** The McKittrick-Wheelock syndrome is characterized by hydroelectrolytic depletion, secondary to hypersecretory diarrhea due to a large villous adenoma of the rectum. Its cause is postulated by hypersecretion of prostaglandin E2. The adenoma occurs most frequently in the rectum. **Case report:** A 60-year-old male with chronic diarrheal, one year of evolution, with multiple treatments, underwent a left hemicolectomy due to the finding of a serrated adenoma of the rectum. **Conclusions:** The condition is characterized by diarrhea and severe dehydration; treatment with indomethacin has been tried to decrease the secretion of prostaglandin E2, being the definitive treatment, surgery.

**Key words:** McKittrick-Wheelock syndrome, serrated adenoma, hypersecretory diarrhea, villous adenoma.

## INTRODUCCIÓN

El síndrome de McKittrick-Wheelock es un padecimiento caracterizado por diarrea hipersecretora, depleción hidroelectrolítica severa y adenoma vellosa de recto. Las

alteraciones hidroelectrolíticas se caracterizan por hiponatremia, hipopotasemia, hipocloremia, acidosis metabólica y deshidratación que causan insuficiencia renal aguda.<sup>1,2</sup>

## PRESENTACIÓN DEL CASO

Masculino de 60 años, con antecedente de hipertensión arterial sistémica de 15 años de evolución, diabetes mellitus tipo 2 de 10 años de evolución, infección por *Clostridium difficile* remitida en 2014 y colecistectomía laparoscópica 2011.

Inicia padecimiento en diciembre 2014 presentando evacuaciones diarreicas, frecuencia de 6-10 por día, multitratado sin lograr remisión completa y pérdida de 12 kg en un año de manera no intencionada.

Se realizó colonoscopia y se encuentra tumor a nivel de sigmoides, con oclusión de 90% de la luz (*Figura 1*); los resultados de la biopsia reportan adenoma bien diferenciado.

Es hospitalizado por presentar síndrome diarreico con más de ocho evacuaciones en 24 horas, desequilibrio hidroelectrolítico (deshidratación e hipotensión) (*Tabla 1*), fiebre de 38 °C. Se inicia reanimación hidroelectrolítica

<sup>1</sup> Residente de Cirugía General del Hospital Ángeles Pedregal. Ciudad de México.

<sup>2</sup> Cirujano Oncólogo del Hospital Ángeles Pedregal.

<sup>3</sup> Residente de Cirugía Plástica del Hospital "Dr. Manuel GEA González". Ciudad de México.

<sup>4</sup> Gastroenterólogo Endoscopista del Hospital Ángeles Pedregal.

<sup>5</sup> Patóloga adscrita del Hospital Ángeles Pedregal.

<sup>6</sup> Residente de Cirugía Plástica de Hospital Central Sur de Alta Especialidad Pemex Picacho. Ciudad de México.

### Correspondencia:

Dra. Estefanía Boyer Duck

Correo electrónico: estefania\_boyerd@hotmail.com

Aceptado: 26-04-2018.

Este artículo puede ser consultado en versión completa en <http://www.medigraphic.com/actamedica>

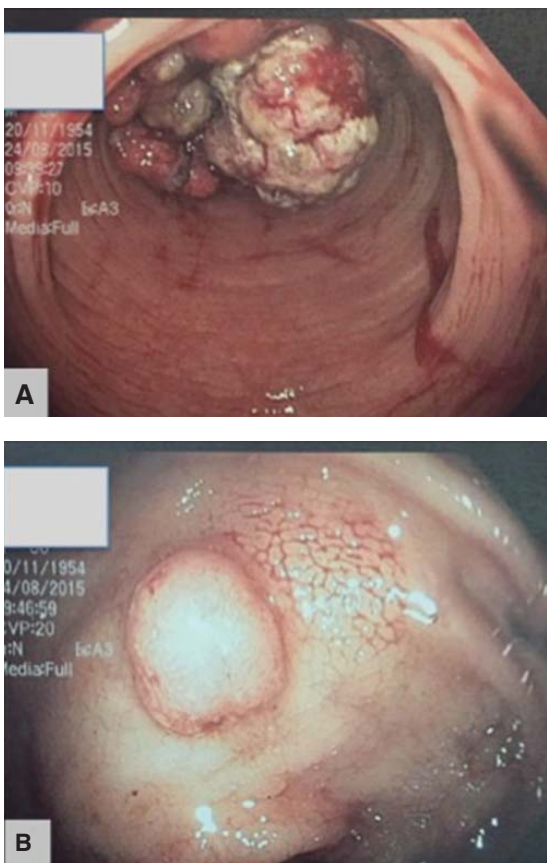


Figura 1: Colonoscopia: oclusión de sigmoides mayor del 90%.

y tratamiento antibiótico, con previa toma de cultivos los cuales reportan *E. coli*; sin embargo, al cuarto día presenta choque hipovolémico, caracterizado por hipotensión, taquicardia y fiebre, que remite con esquema de hidratación agresiva.

Al séptimo día, posterior a nutrición parenteral, por presentar hipoalbuminemia, se realiza hemicolectomía izquierda con colo-recto anastomosis primaria manual término-terminal, en dos planos, con buena evolución postoperatoria, remisión de síndrome diarreico y buen control electrolítico.

El resultado definitivo de la pieza quirúrgica fue: adenocarcinoma bien diferenciado, polipoide ulcerado, transmural que infiltra hasta muscular propia, originado de adenoma vellosos con componente aserrado de 7 cm en longitud mayor, 19 ganglios negativos para metástasis e inmunohistoquímica negativo para la mutación del gen KRAS detectado por PCR en tiempo real (Figura 2).

Se egresa al octavo día postquirúrgico.

### DISCUSIÓN

El síndrome de McKittrick-Wheelock consiste en una depleción de volumen del espacio extracelular asociado a diarrea mucosa por un adenoma vellosos colorrectal hipersecretante.

La fisiopatología por la cual es secretor es por sobreexpresión de prostaglandina E2, en adenomas tubulovellosos secretores.<sup>3</sup>

Tabla 1: Exámenes complementarios.

	Ingreso (11/09)	Día 1 (12/09)	Día 2 (13/09)	Día 3 (14/09)	Día 4 (15/09)	Día 5 (16/09)	Día 6 (17/09)	Día 7 (18/09)	Egreso
Sodio (meq/L)	139.00	137.00	134.00	135.00	136.00	133.00	136.00	139.00	137
Potasio (meq/L)	3.31	3.07	3.20	4.11	4.70	5.40	4.95	5.40	3.88
Cloro (meq/L)	114.00	111.00	110.00	111.00	114.00	112.00	116.00	117.00	109
Fosforo (meq/L)	2.44		3.50	3.37	3.60	3.79		4.60	5.03
Glucosa (g/dL)	136.00		308.00		104.00	97.00		72.00	91
Creatinina (mg/dL)	0.72		0.90		0.67	0.77		0.75	0.72
Nitrógeno ureico (mg/dL)	13.00		17.90		16.00	17.30		17.20	12.7
Urea (mg/dL)	27.80		28.30		34.30	37.10		36.80	27.2
Hemoglobina (g/dL)	8.00	7.30	10.00	8.80	9.90	8.90	10.10	10.30	10.5
Plaquetas (x 1,000)	288.00	275.00	187.00	204.00	222.00	224.00	257.00	303.00	346
Glóbulos blancos (x 1,000/mm <sup>3</sup> )	7.10	7.60	13.90	10.70	7.40	16.20	10.10	7.50	6.7
Antígeno carcinoembrionario (ng/mL)	2.40	1.80							

Mientras más distal y grande es la lesión, el intestino es incapaz de absorber la secreción del tumor.

El cuadro clínico consiste en deshidratación severa, alteración de electrolitos (hiponatremia, hipopotasemia), elevación de azoados y acidosis metabólica. Nuestro paciente no presenta gran alteración electrolítica debido a que tomaba soluciones hidroelectrolíticas por vía oral, dos meses previos a su ingreso.

La presencia de este síndrome con el adenoma tiene gran riesgo de cáncer invasivo; el tamaño y la extensión del adenoma son los principales factores asociados a displasia de alto grado.<sup>4</sup> Una clave para el diagnóstico es un aumento excesivo del BUN y aumento de creatinina sérica.<sup>5</sup>

El tratamiento de primera línea es corrección hidroelectrolítica y ácido base. El tratamiento con indometacina o somatostatina hace que la concentración de prostaglandina E2 en las evacuaciones disminuya, así como el número de evacuaciones y la concentración de sodio en ésta.<sup>6</sup> Rafael Mila y colaboradores proponen el uso

de indometacina vía oral 25 mg cada ocho horas para reducción de la secreción mucosa del adenoma. Posteriormente se debe realizar colonoscopia y, con base en esto, una resección de la lesión.<sup>7</sup>

Este síndrome es poco habitual y se asocia a adenomas vellosos rectales de gran longitud. La hipersecreción de prostaciclina y estimulación de adenilatociclasa se presenta aproximadamente en 3% de éstos (Figura 3).<sup>8</sup>

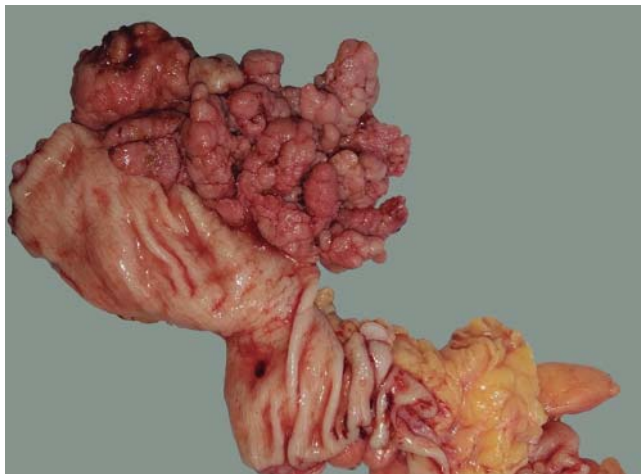Antes se creía que todos los cánceres colorrectales provenían de la mutación del gen APC, hoy en día se sabe que únicamente son el 60% aproximadamente, y el resto, 40%, se asocia al fenotipo metilador CpG.<sup>9,10</sup> La mayoría de los cánceres provienen de un adenoma, que es lesión premaligna.

Los pólipos aserrados se clasifican en tres: pólipos hiperplásicos, pólipos aserrados sésiles y adenomas aserrados tradicionales.<sup>11,12</sup>

Los pólipos hiperplásicos representan del 70-95% de lesiones aserradas, los adenomas aserrados sésiles del 5-25%, y el resto son los adenomas aserrados tradicionales.<sup>11,12</sup>

Los adenomas aserrados sésiles son una lesión premaligna con gran inestabilidad de microsátélites, con predominio en colon proximal;<sup>13,14</sup> se encuentran en el 9% de las personas a las que se les realiza una colonoscopia.<sup>15</sup>

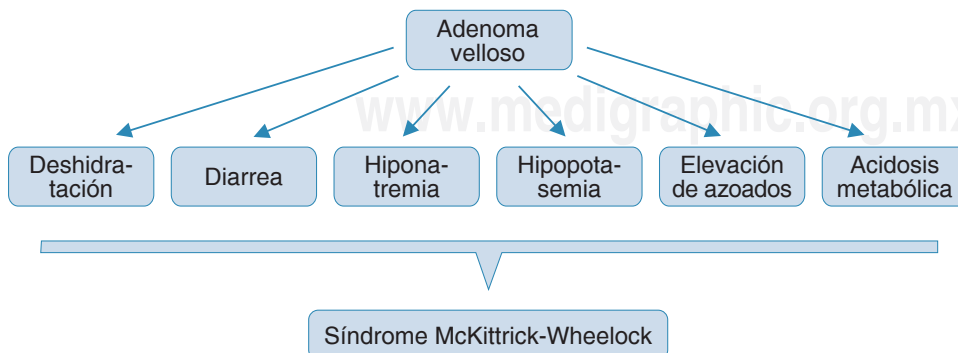
Un pólipo hiperplásico es común y presenta mutación en KRAS o BRAF; el potencial maligno de estas lesiones es muy bajo.<sup>16</sup>



**Figura 2:** Producto de hemicolectomía izquierda con diagnóstico patológico de adenocarcinoma bien diferenciado, polipoide ulcerado.

### CONCLUSIONES

El síndrome de McKittrick-Wheelock es una patología muy rara y que se debe tener en cuenta en pacientes con síndromes diarreicos crónicos en los cuales debemos investigar tumores, principalmente en colon, pólipos vellosos, que son los causantes del problema hidroelectrolítico y del síndrome diarreico. Estos cuadros pueden ser muy severos, que lleven al paciente a un choque hipovolémico e incluso a muerte. Este problema se puede resolver con la resección del pólipo vellosos.



**Figura 3:**

Esquema del síndrome McKittrick-Wheelock.

## REFERENCIAS

1. Martínez GR, Segundo GA, Trullenque JR, Martínez ME, Martínez AM. Síndrome de McKittrick-Wheelock: adenoma de recto gigante secretor. *Cir Esp*. 2010; 87 (2): 114-126.
2. Mois E, Graur F, Sechel R, Al-Hajjar N. McKittrick-Wheelock syndrome a rare case report of acute renal failure. *Clujul Medical*. 2016; (2): 301-303.
3. Steven K, Lange P, Bukhave K et al. Prostaglandin E2-mediated secretory diarrhea in villous adenoma of rectum: effect of treatment with indomethacin. *Gastroenterology*. 1981; 80: 1562-1566.
4. O'Brien MJ, Winawer SJ, Zauber AG et al. The National Polyp Study. Patient and polyp characteristics associated with high-grade dysplasia in colorectal adenomas. *Gastroenterology*. 1990; 98: 371-379.
5. Tuta L, Bosoteanu M, Deacu M et al. McKittrick-Wheelock syndrome: a rare etiology of acute renal failure associated to well-differentiated adenocarcinoma (G1) arising within a villous adenoma. *Rom J Morphol Embryol*. 2011; 52 (3 Suppl): 1153-1156.
6. Popescu A, Orban-Schiopu AM, Becheanu G, Diculescu M. McKittrick-Wheelock syndrome - a rare cause of acute renal failure. *Rom J Gastroenterol*. 2005; 14 (1): 63-66.
7. Mila R, Grille S, Laurini M, Lapiedra D. Síndrome de McKittrick-Wheelock: una causa infrecuente de shock hipovolémico. *Rev Méd Chile*. 2008; 136: 900-904.
8. McKittick LS, Wheelock FC. *Carcinoma of the colon*. Springfield, Ill: Charles C Thomas Publisher 1954, p. 61.
9. Fearon ER, Vogelstein B. A genetic model for colorectal tumorigenesis. *Cell*. 1990; 61 (5): 759-767.
10. Jass JR. Classification of colorectal cancer based on correlation of clinical, morphological and molecular features. *Histopathology*. 2007; 50: 113-130.
11. Gurudu SR, Heigh RI, De Petris G, Heigh EG, Leighton JA, Pasha SF et al. Sessile serrated adenomas: Demographic, endoscopic and pathological characteristics. *World J Gastroenterol*. 2010; 16 (27): 3402-3405.
12. Yamada A, Notohara K, Aoyama I, Mishoshi M, Miyamoto S, Fujii S et al. Endoscopic features of sessile serrated adenoma and other serrated colorectal polyps. *Hepatogastroenterology*. 2011; 58 (105): 45-51.
13. Hiraoka S, Kato J, Fujiki S, Kaji E, Morikawa T, Murakami T et al. The presence of large serrated polyps increases risk for colorectal cancer. *Gastroenterology*. 2010; 139 (5): 1503-1510.
14. Yano Y, Konishi K, Yamochi T, Katagiri A, Nozawa H, Susuki H et al. Clinicopathological and molecular features of colorectal serrated neoplasias with different mucosal crypt patterns. *Am J Gastroenterol*. 2011; 106 (7): 1351-1358.
15. Spring KJ, Zhao ZZ, Karamatic R, Walsh MD, Whitehall VL, Pike T et al. High prevalence of sessile serrated adenomas with BRAF mutations: a prospective study of patients undergoing colonoscopy. *Gastroenterology*. 2006; 131: 1400-1407.
16. Winawer SJ, Zauber AG, Fletcher RH, Stillman JS, O'Brien MJ, Levin B et al. Guidelines for colonoscopy surveillance after polypectomy: a consensus update by the US Multi-Society Task Force on Colorectal Cancer and the American Cancer Society. *Gastroenterology*. 2006; 130: 1872-1885.