



Ganglioneuroma como diagnóstico diferencial de tumor retroperitoneal: reporte de caso

Juan José González de la Mora,¹ Claudio René Montes de Oca Orellana,² Iván Alberto Nájera Rodríguez,¹ Tania Karina Cázares Robles,³ Óscar Augusto Aguilar Soto⁴

Resumen

Los tumores retroperitoneales conllevan un amplio espectro de patologías como diagnósticos diferenciales. Su detección es tardía por su lento crecimiento, provocando síntomas compresivos al alcanzar grandes dimensiones alrededor de estructuras vasculares, lo que hace su extirpación un reto al evitar lesiones incidentales de órganos adyacentes. Se presenta el caso de una mujer de 57 años con síntomas compresivos secundarios a un tumor retroperitoneal detectado por tomografía, inferior a riñón derecho y adherido a la vena cava inferior. Se intervino para resección total del tumor logrando la preservación exitosa de estructuras vecinas, con reporte histopatológico de ganglioneuroma completamente extirpado e índice de proliferación menor al 1%. Los ganglioneuromas son tumores benignos poco comunes bien diferenciados encontrados generalmente en mediastino posterior y retroperitoneo, que surgen de las células ganglionares simpáticas, representando sólo el 1.6% de los tumores retroperitoneales.

Palabras clave: Tumor retroperitoneal, ganglioneuroma, retroperitoneo.

Summary

The retroperitoneal presence of a tumour represents a wide range of pathologies as differential diagnosis. Its late detection is associated to compressive symptoms once it has reached a major size. They commonly grow among vascular structures, conferring technical difficulties during its surgical approach for resection. Herein the case of a 57 years-old woman with compressive symptoms due to a retroperitoneal tumour detected by tomography, located under the right kidney and adjacent to the inferior cava vein. She underwent total resection of the tumour with successful preservation of nearby structures, with final pathology report of completely resected ganglioneuroma and less than 1% of cell proliferation. Ganglioneuromas are uncommon well differentiated benign tumours localized in posterior mediastinum and retroperitoneum on most cases, derived from sympathetic ganglionic cells, representing only 1.6% of retroperitoneal tumours.

Key words: Retroperitoneal tumor, ganglioneuroma, retroperitoneum.

INTRODUCCIÓN

La presencia de un tumor retroperitoneal conlleva un amplio espectro de entidades patológicas como diagnósticos diferenciales y su detección suele ser tardía hasta presentar síntomas compresivos por el gran tamaño que suelen alcanzar.¹ Se clasifican en malignos y benignos, y para su diagnóstico definitivo se debe realizar una biopsia tumoral, lo que se asocia a dificultades técnicas por el alto porcentaje de involucramiento a órganos adyacentes, hasta en el 65% de los casos, como colon, riñón, páncreas o bazo.¹⁻³ Los factores pronósticos para recurrencia local de las lesiones malignas son la resección completa del tumor, el grado tumoral, la presencia de tumores múltiples y el subtipo histopatológico.¹ El ganglioneuroma es un tumor benigno raro que se origina de células em-

¹ Cirujano General.

² Cirujano Oncólogo.

³ Residente de Cirugía General.

⁴ Cirujano General y Endoscopista.

Hospital Ángeles Pedregal.

Correspondencia:

Tania Karina Cázares Robles

Correo electrónico: ae.crazares@gmail.com

Aceptado: 14-11-2017.

Este artículo puede ser consultado en versión completa en <http://www.medigraphic.com/actamedica>

biológicas de la cresta neural indiferenciadas del tronco simpático, y forman parte del espectro más amplio de tumores neuroblásticos que incluye a los neuroblastomas y a los ganglioneuroblastomas.⁴ Se encuentran con mayor frecuencia a nivel abdominal (52%) y en mediastino posterior (39%); clínicamente se pueden presentar con síndrome de Horner, dependiendo de su localización, o con evacuaciones diarreicas en los casos de producción ectópica de péptido intestinal vasoactivo; sin embargo, debido a su baja incidencia, el diagnóstico comúnmente se realiza de forma tardía hasta que se presentan síntomas por compresión.⁴⁻⁶ En ocasiones se diagnostica en estudios de imagen de rutina como un tumor homogéneo, cuyo realce con contraste dependerá de la relación del estroma mixoide con la celularidad del tumor y el porcentaje de colágeno que posea.⁷ Comúnmente crecen alrededor de estructuras vasculares sin desplazarlas, por lo que el manejo quirúrgico se asocia a dificultades técnicas para evitar lesiones incidentales durante su extirpación.^{7,8}

CASO CLÍNICO

Paciente femenino de 57 años, con antecedente de cáncer de mama por rama materna, histerectomía por miomatosis y ooforectomía por quiste ovárico. Inicia con dolor opresivo en región lumbar derecha irradiado a fosa iliaca y muslo ipsilateral, acompañado de evacuaciones disminuidas en consistencia además de náusea y vómito de contenido gastroalimentario, que mejora parcialmente con la ingesta de analgésicos. Acude a urgencias de un

hospital privado para su valoración. A la exploración física muestra signos vitales normales, facies álgica y posición en gatillo, hidratada, sin palidez, con dolor a la palpación en flanco y fosa iliaca derechas, sin irritación peritoneal. Los estudios de laboratorio estaban dentro de parámetros establecidos. La tomografía de abdomen con contraste intravenoso mostró imagen ovoidea de contornos lobulados y bien definidos de $6.4 \times 4.05 \times 5.75$ cm, sin modificarse con el medio de contraste, en espacio retroperitoneal derecho, inferior a riñón, adherido a músculo psoas y anterolateral a la vena cava inferior (*Figura 1*). Se realizó laparotomía exploratoria encontrando masa suave, amarilla-rosada y homogénea, adherida a uréter derecho y vena cava inferior que, tras movilizar colon ascendente con maniobra de Cattell, se logró extirpar por completo, preservando exitosamente las estructuras adheridas. El estudio transoperatorio, solicitado por su médico tratante, reportó márgenes libres de lesión y tumor mesenquimatoso, hipocelular, morfológicamente benigno (*Figura 2*). Los estudios de patología e inmunohistoquímica definitivos reportaron ganglioneuroma completamente extirpado con expresión de proteína S-100, cromogranina y sinaptofisina en el componente ganglionar y de proteína S-100 y SOX-10 en el neuronal, con índice de proliferación menor al 1%.

DISCUSIÓN

El ganglioneuroma como diagnóstico diferencial de una masa retroperitoneal debe permanecer patente.^{4,5} Su

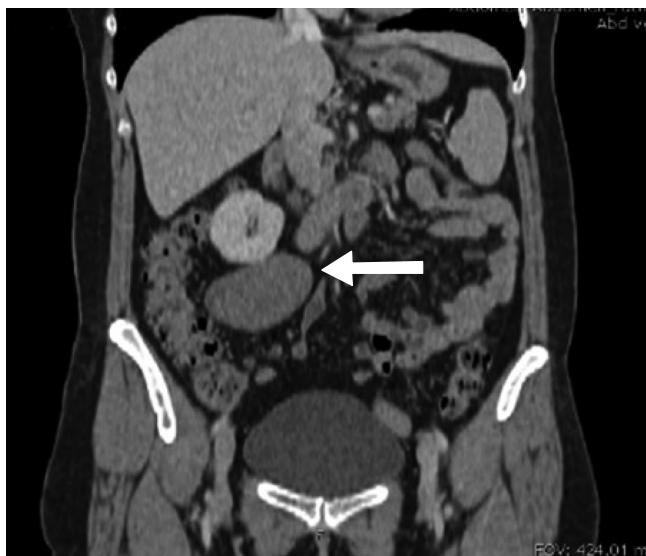

Figura 1: Tomografía de abdomen que demuestra tumor retroperitoneal derecho adherido a vena cava inferior.

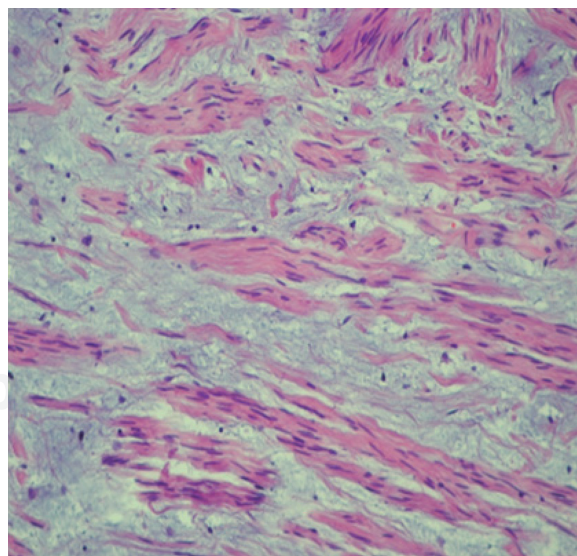
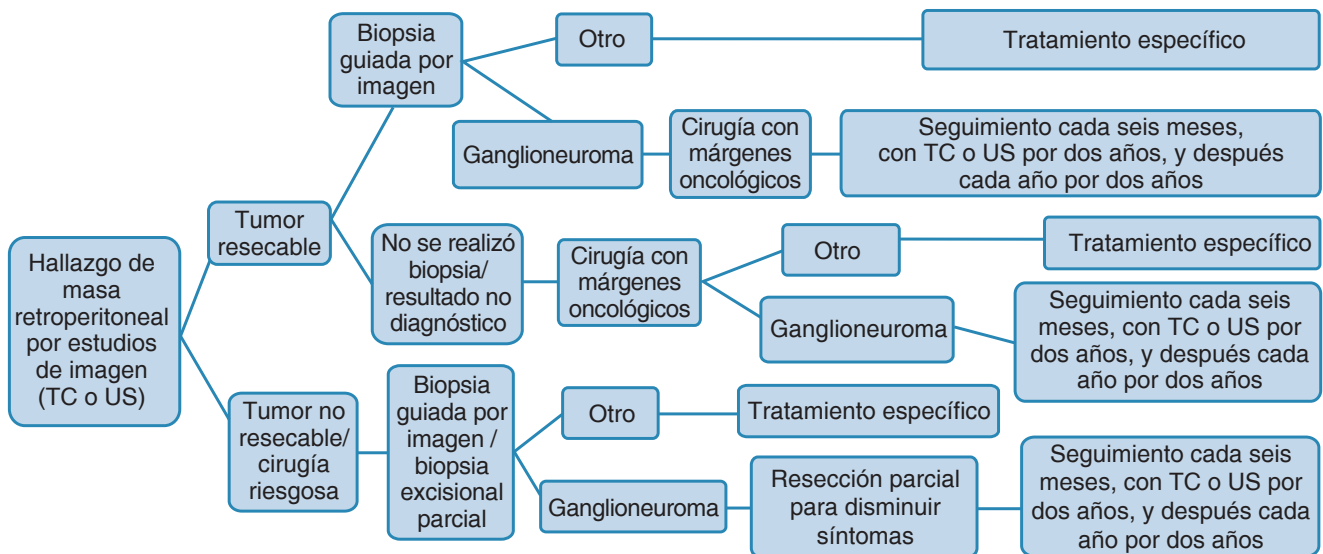


Figura 2: Corte histopatológico con patrón mesenquimatoso, hipocelular, morfológicamente benigno.

Imagen en color en: www.medigraphic.com/actamedica

Figura 3: Algoritmo diagnóstico y terapéutico de ganglioneuomas retroperitoneales.

TC = Tomografía computada, US = Ultrasonido.

incidencia es mayor en pacientes pediátricos hasta en un tercio de los casos, siendo el espacio retroperitoneal el lugar de aparición más común, seguido de mediastino posterior, pelvis y cuello, en ese orden.⁴⁻⁷ Su detección se realiza la mayoría de las veces de forma incidental tras estudios de imagen rutinarios.^{4,7,8} En los casos sintomáticos, se asocia por lo común a dolor abdominal por compresión de estructuras adyacentes y por efecto de la producción de neuropéptidos. Para realizar el diagnóstico histopatológico definitivo se debe hacer una resección completa o parcial de la lesión, lo que se asocia a dificultades técnicas por su crecimiento alrededor de estructuras vitales.⁵⁻⁷ Aquél generalmente reporta una alta positividad para proteína S-100 de la enolasa específica neuronal y un componente de células fusiformes, entre otros marcadores comunes neuroendocrinos (sinaptofisina y cromogranina). Debido a su baja tasa de proliferación y mitosis, su pronóstico es favorable; sin embargo, se ha descrito la progresión maligna a neuroblastoma y recurrencias locales, por lo que se recomienda un seguimiento postoperatorio a largo plazo.^{6,9,10} Debido a que es una entidad rara y poco descrita, no se han realizado guías clínicas para su manejo; se propone un algoritmo diagnóstico y terapéutico de ganglioneuomas retroperitoneales (Figura 3).^{6,9,10}

REFERENCIAS

1. Strauss DC, Hayes AJ, Thomas JM. Retroperitoneal tumours: review of management. *Ann R Coll Surg Engl.* 2011; 93 (4): 275-280.
2. Sato Y, Yamamoto S, Fujita S. Retroperitoneal liposarcoma with colonic involvement: a case report. *Jpn J Clin Oncol.* 2014; 44 (4): 374-378.
3. Xu W, Li H, Ji Z, Yan W, Zhang Y, Zhang X et al. Retroperitoneal laparoscopic management of paraganglioma: a single institute experience. *PLoS One.* 2016; 11 (2): e0149433.
4. Vasiliadis K, Papavasiliou C, Fachiridis D, Pervana S, Michaelides M, Kiranou M et al. Retroperitoneal extra-adrenal ganglioneuroma involving the infrahepatic inferior vena cava, celiac axis and superior mesenteric artery: a case report. *Int J Surg Case Rep.* 2012; 3 (11): 541-543.
5. Papavramidis TS, Michalopoulos N, Georgia K, Kesisoglou I, Valentini T, Georgia R et al. Retroperitoneal ganglioneuroma in an adult patient: a case report and literature review of the last decade. *South Med J.* 2009; 102 (10): 1065-1067.
6. Torregrosa L, Granada J, Cervera S. Ganglioneuroma retroperitoneal en un hospital universitario: reporte de caso. *Univ Méd.* 2013; 54 (3): 396-400.
7. Singh J, Kr Priyadarshi V, Kumar Pandey P, Kr Vijay M, Kumar Pal D, Kundu A. Retroperitoneal ganglioneuroma. *APSP J Case Rep.* 2013; 4 (1): 8.
8. Alimoglu O, Caliskan M, Acar A, Hasbahceci M, Canbak T, Bas G. Laparoscopic excision of a retroperitoneal ganglioneuroma. *JSLs.* 2012; 16 (4): 668-670.
9. Von Mehren M, Randall RL, Benjamin RS, Boles S et al. NCCN clinical practice guidelines in oncology, Soft Tissue Sarcoma 1. 2018: RETSARC1-4.
10. Hayes AF, Green AA, Rao BN. Clinical manifestations of ganglioneuroma. *Cancer.* 1989; 63 (6): 1211-1214.