



Torsión uterina asociada a leiomioma gigante: una causa poco común de abdomen agudo

Karla Ivonne Luján Mendoza,¹ Francisco Yahel Gutiérrez Canell,¹ Karla López Belmont,¹
Rodrigo Robles Zavaleta,¹ Luis Raúl Meza López²

Resumen

La torsión uterina es una patología rara, especialmente en ausencia de embarazo. Esta complicación se define como una rotación de más de 45° a lo largo del eje uterino y usualmente ocurre en la transición entre el cuerpo y el cérvix uterinos. Nuestra paciente presenta dolor abdominal de dos días de evolución, acompañado de vómito y oclusión intestinal. A la exploración física se identificó una tumoración en cuadrantes superior e inferior derechos del abdomen, con datos de abdomen agudo. Se realizó laparotomía exploradora que reveló una tumoración uterina gigante de 45 x 30 x 30 cm, de 12 kg de peso con torsión a nivel de cuello uterino de 720°. El diagnóstico histopatológico fue miomatosis uterina con degeneración hialina.

Palabras clave: Miomatosis uterina, torsión uterina, abdomen agudo.

Summary

Uterine torsion is a rare event, especially in the absence of pregnancy. This complication is defined as a rotation of more than 45° around the long axis of the uterus and usually occurs along the transition between the body and the cervix. Our patient presents two days acute abdominal pain history, vomits, also with the impossibility of defecate. During physical examination, noticing also a growth in the right superior and inferior quadrants with a positive rebound. An exploratory laparotomy was conducted, where a giant uterine tumour was found sizing 45 x 30 x 30 cm, and weighting 12 kg. The tumor was causing a 720° torsion at the uterine cervix, histopathological diagnostic was a uterine myomathosis with hilianic degeneration.

Key words: Uterine myomatosis, uterine torsion, acute abdomen.

INTRODUCCIÓN

La evaluación clínica de una tumoración abdominal en la sala de urgencias constituye todo un desafío para todo cirujano, debido a que su etiología y diagnóstico diferencial son de una gran diversidad, ya que estos tumores pueden ser de origen ginecológico, urinario, intestinal o retroperitoneal, entre otros. Incluso en algunos casos, la exploración física difiere respecto a los exámenes paraclínicos. Así, sólo la intervención quirúrgica oportuna y el examen anatómopatológico pueden ofrecer un diagnóstico definitivo.¹

La torsión uterina (TU) constituye un raro evento y más aún en ausencia de embarazo.² Esta complicación se define como una rotación de más de 45° sobre el eje longitudinal uterino y por lo regular se presenta a nivel de la intersección entre el cuerpo y el cérvix uterinos. En 2/3 de los casos la torsión se produce hacia el lado derecho y en algunas pacientes se han reportado rotaciones desde 60 hasta 720°.³ Por otro lado, la TU en un útero no grávido resulta ser aún menos frecuente, se ha reportado de manera más común en animales y no en seres humanos.^{1,2}

¹ Médico residente.

² Médico adscrito.

Departamento de Cirugía General. Hospital General Balbuena. Secretaría de Salubridad y Asistencia del Distrito Federal. Ciudad de México.

Correspondencia:

Karla Ivonne Luján-Mendoza

Correo electrónico: kilm_rm@hotmail.com

Aceptado: 21-10-2017.

Este artículo puede ser consultado en versión completa en <http://www.medigraphic.com/actamedica>

La primera descripción de una TU se atribuye al veterinario Columbu en 1662. Virchow fue el primero en describir en 1863 un caso en humanos posterior a la autopsia. Fue, sin embargo, Labbe quien en 1876 describió esta patología por primera vez en una paciente viva. Nesbitt y Corner reportaron en 1956 una serie de 107 pacientes con TU, en su mayoría secundarias a patología uterina, principalmente leiomiomas.^{4,5} La sintomatología aparece con severidad variable, la cual dependerá del grado de torsión y de la velocidad con que se produce.⁶ El dolor abdominal es la manifestación más frecuente y va desde una molestia leve hasta el abdomen agudo, incluyendo el choque. A menudo es causado por una patología que involucra al útero o estructuras adyacentes, por ejemplo neoplasias uterinas y de los anexos o en su defecto, adherencias.⁷

El leiomioma uterino (LMU) es la neoplasia benigna más común del aparato reproductor femenino. Por lo regular se manifiesta entre los 30 y 50 años de edad y raramente ocurre antes de los 20 años y después de la menopausia.^{8,9} Los LMU son tumores estrógeno-dependientes, cuyo origen depende de la proliferación de fibras de músculo liso proveniente del miometrio, además de tejido fibrótico y conectivo. Múltiples LMU son pequeños y no requieren tratamiento, mientras no causen sintomatología alguna o sean de gran tamaño. Los LMU de más de 11 kilogramos son poco comunes y se les llama miomas gigantes.^{1,4,8}

El tratamiento quirúrgico consiste generalmente en miomectomía o histerectomía, dependiendo de la severidad de los síntomas. La miomectomía se prefiere en pacientes en edad reproductiva, con la finalidad de preservar la fertilidad.^{10,11}

A continuación se presenta el caso de una paciente quien acudió al servicio de urgencias con diagnóstico inicial de dolor abdominal y oclusión intestinal secundaria a una tumoración abdominal, la cual resultó ser una torsión uterina como consecuencia de un mioma gigante.

REPORTE DE CASO

Se trató de paciente femenino de 38 años de edad, sin antecedentes de importancia, quien se presentó al servicio de urgencias por dolor abdominal intenso de dos días de evolución, con predominio en mesogastrio e hipogastrio, acompañado de náuseas y vómito de contenido gastroalimentario así como imposibilidad para evacuar y canalizar gases. A la exploración física se encontró consciente, orientada y con diaforesis. Sus signos vitales fueron TA: 130/80 mmHg, FC: 90/min, FR: 22/min, T: 37 °C. Se le colocó sonda nasogástrica, a través de la cual se obtuvo gasto de tipo gástrico. El abdomen era globoso y se encontraba distendido, con presencia de peristalsis hipoaactiva a la auscultación y dolor generalizado a la palpación media y profunda, se detectó además una tumoración en cuadrante superior e inferior derecho con rebote positivo.

La biometría hemática reportó Hb 15.5, Hto 47.6, 246,000 plaquetas, 13,500 leucocitos, con neutrofilia de 82.3%. Los tiempos de coagulación con TP 11.1, TPT 21.1, INR 1.07; en cuanto a la química sanguínea: electrolitos séricos y pruebas de función hepática resultaron dentro de parámetros normales.

Se realizó tomografía axial computarizada (TAC) simple y contrastada, la cual evidenció una tumoración de 34 x 20 cm de bordes regulares y contenido heterogéneo que ocupaba toda la cavidad abdominal, probablemente dependiente de útero (*Figuras 1A y 1B*).

Se estableció diagnóstico de abdomen agudo y oclusión intestinal secundaria a tumoración abdominal, por lo que se realizó laparotomía exploradora, se detectó una tumoración uterina gigante de 45 x 30 x 30 cm (*Figura 2*), de 12 kg de peso, que ocasionaba torsión a nivel de cuello uterino de 720° (*Figura 3*), además de un quiste de ovario derecho de 1 cm aproximadamente. Se realizó histerec-

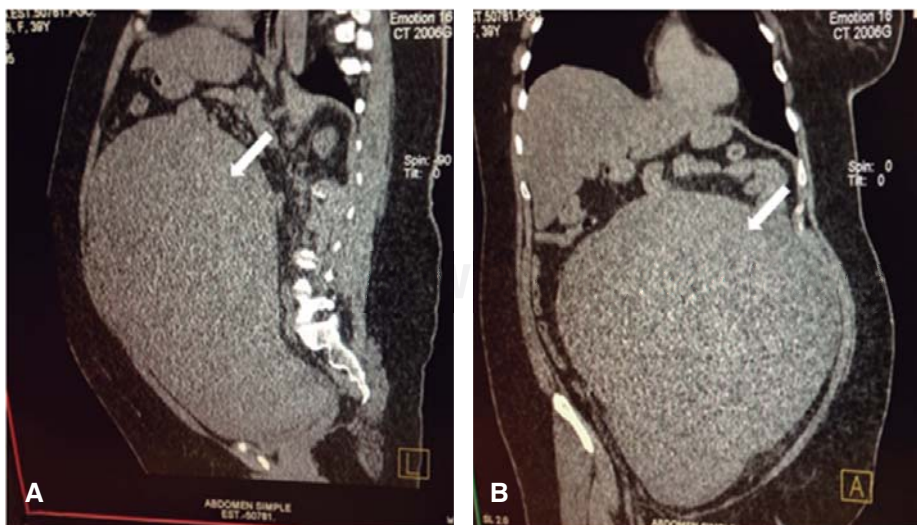


Figura 1.

Tomografía axial computarizada en cortes sagital (A) y coronal (B). Se aprecia en ambas imágenes la presencia de tumoración dependiente del útero que condiciona aumento de tamaño del mismo (flecha blanca).

tomía subtotal abdominal y salpingooforectomía derecha. El sangrado en el transoperatorio fue de 700 mL y no se presentaron complicaciones transoperatorias.

El diagnóstico histopatológico fue miomatosis uterina con degeneración hialina. La paciente egresó cinco días posteriores a evento quirúrgico sin complicaciones postoperatorias en el seguimiento en consulta externa.

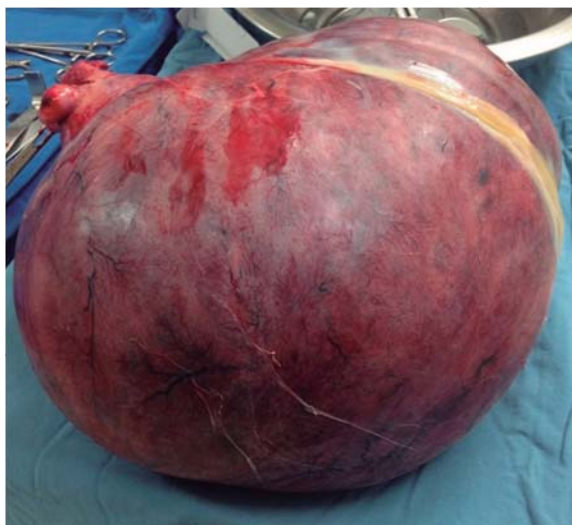

Figura 2. Pieza quirúrgica obtenida posterior a laparotomía exploradora. Nótase el incremento de tamaño del útero respecto de sus dimensiones normales.

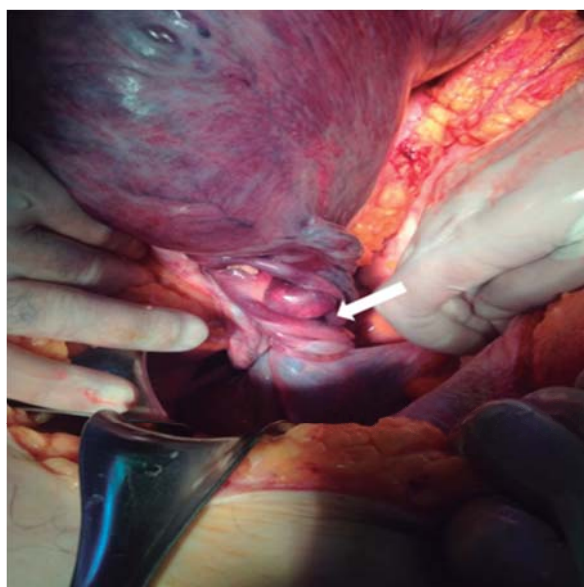


Figura 3. Torsión uterina. Obsérvese la rotación del pedículo (flecha blanca), que en este caso fue de 720°.

DISCUSIÓN

La tumoración uterina más grande que se ha reportado fue en 1888 y pesaba 63.3 kg. En la mayoría de los casos los LMU aparecen sin guardar relación con la TU, pero en caso de presentarse, ésta es de 180°, aunque existen casos descritos en los cuales la torsión ha alcanzado 540° y se ha asociado a necrosis uterina. Los síntomas se manifiestan de acuerdo con el grado de torsión, pudiendo variar desde pacientes asintomáticas (11%) con sólo ligeras molestias abdominales hasta casos de abdomen agudo y oclusión intestinal.^{1,5}

En la mayoría de los casos no es posible establecer un diagnóstico preoperatorio de TU, debido al hecho de que la TAC, IRM y el USG no muestran datos específicos que sugieran dicha patología. Tanto las pacientes sintomáticas como las asintomáticas requieren tratamiento quirúrgico. Las principales complicaciones de esta patología incluyen ruptura uterina y embolismo pulmonar.¹² En los casos en los que existe una torsión prolongada con necrosis y trombosis, debe evitarse la “desrotación” con la finalidad de evitar y prevenir el embolismo pulmonar.^{5,6}

Los LMU son los tumores mesenquimatosos más frecuentes del útero y se presentan en 20 y 30% de las mujeres mayores de 30 años.⁹ Los LMU de gran tamaño son infrecuentes y han sido descritos únicamente de forma aislada en la literatura, por tal motivo su incidencia exacta es desconocida.⁴ A pesar de su crecimiento agresivo se consideran tumores benignos. El mecanismo de su rápido crecimiento se debe más probablemente a una hiperrespuesta a los estrógenos y progesterona. Se ha observado un aumento de la velocidad de crecimiento en el tamaño de estos tumores en mujeres en estado de anovulación o hiperestrogenismo como resultado del consumo de anti-conceptivos orales o del embarazo.¹

Los síntomas más frecuentes se deben a su rápido crecimiento y provocan un efecto compresivo en las estructuras y órganos vecinos. Tal compresión puede ocasionar incluso dificultad respiratoria así como dilatación del sistema renal e hidronefrosis secundaria, además de mayor riesgo de sangrado respecto al resto de los LMU. También tiene mayor probabilidad de torsión del pedículo vascular, lo cual representa una urgencia quirúrgica.

Debido a la evolución de la paciente y a una TU mayor de 45°, además del tamaño del mioma, es posible pensar en un crecimiento y torsión progresivos, con exacerbación posterior de la sintomatología y el desarrollo de oclusión intestinal, razón por la cual fue necesaria la realización de una laparotomía de urgencia.

El tratamiento conservador puede reservarse para los casos no complicados con necrosis del tejido miometrial. Consiste en la plicatura de los ligamentos

redondos con la finalidad de prevenir la recurrencia de la torsión.^{5,6,13}

La exploración quirúrgica debe realizarse en los casos en que existe torsión, infarto del mioma y/o necrosis. La miomectomía por lo general se realiza durante la exploración laparoscópica o la laparotomía, dependiendo del tamaño del mioma y de las condiciones locales.¹⁴⁻¹⁷

CONCLUSIÓN

La torsión uterina (TU) como consecuencia de un leiomioma uterino (LMU) es una patología rara. Es más frecuente cuando el pedículo vascular es largo, delgado y permanece irreversible y el tamaño del mioma aumenta. Los LMU de gran tamaño pueden provocar potencialmente síntomas urinarios o digestivos por la compresión. El retraso en el diagnóstico oportuno de una TU puede ser fatal, puesto que puede evolucionar hacia peritonitis. Por lo tanto, debe considerarse como parte del diagnóstico diferencial en pacientes con abdomen agudo.

Los síntomas asociados a la TU tienen una severidad variable, dependiendo del grado de rotación y de la velocidad con la cual ésta se desarrolla. El dolor abdominal es la manifestación más frecuente y va desde molestias leves hasta el abdomen agudo, con estado de choque. Se han descrito otros síntomas como coexistentes, tales como sangrado vaginal, síntomas urinarios y digestivos. En la mayoría de las TU, tal como el caso que nos ocupa, no es posible el diagnóstico preoperatorio definitivo. La TAC, IRM y el ultrasonido podrían aportar ocasionalmente signos indirectos que sugieran TU.

REFERENCIAS

1. Costa-Benavente L, Silva-Barroso F, Ávila-Flores E. Mioma uterino gigante. *Ginecol Obstet Mex.* 2005; 73 (10): 563-565.
2. Havaladar N, Ashok K. Torsion of non-gravid uterus with ovarian cyst - an extremely rare case. *Pan Afr Med J.* 2014; 18: 95.
3. Grover S, Sharma Y, Mittal S. Uterine torsion: a missed diagnosis in young girls? *J Pediatr Adolesc Gynecol.* 2009; 22 (1): e5-e8.
4. Aksoy H, Aydin T, Özdamar Ö, Karadag ÖI, Aksoy U. Successful use of laparoscopic myomectomy to remove a giant uterine myoma: a case report. *J Med Case Rep.* 2015; 9: 286.
5. Aguarón-Benítez G, Arones-Collantes M, Moreno-Selva R, Nogueira-García J, González de Merlo G. Incarceración y torsión uterina en gestante. *Progr Obstet Ginecol.* 2013; 56 (4): 210-212.
6. Lapresta MM, Cruz GE, Montañés BP, Baquedano ML, Rovira FE, Pérez BP. Torsión uterina causada por un leiomioma gigante. *Rev Chil Obstet Ginecol.* 2004; 69 (6): 467-469.
7. Roy C, Bierry G, El Ghali S, Buy X, Rossini A. Acute torsion of uterine leiomyoma: CT features. *Abdom Imaging.* 2005; 30 (1): 120-123.
8. Basu S, Srivastava V, Kumar M, Shukla VK. Uterine torsion presenting as acute abdomen in an elderly lady. *Gynecol Surg.* 2011; 8: 349-351.
9. Zermeño-Gómez M. Leiomioma uterino gigante. *Cir Gen.* 2007; 29 (3): 237-240.
10. Nappi L, Matteo M, Giardina S, Rosenberg P, Indraccolo U, Greco P. Management of uterine giant myoma. *Arch Gynecol Obstet.* 2008; 278 (1): 61-63.
11. Fernández GJ, Martín-Pérez E, Salido S, García I, Larrañaga E. Leiomioma gigante uterino de rápido crecimiento. *Cir Esp.* 2012; 90 (1): 54-67.
12. Piot D, Gluck M, Oxorn H. Torsion of the gravid uterus. *Can Med Assoc J.* 1973; 109 (10): 1010-1011.
13. Collinet P, Narducci F, Stien L. Torsion of a nongravid uterus: an unexpected complication of an ovarian cyst. *Eur J Obstet Gynecol Reprod Biol.* 2001; 98 (2): 256-257.
14. Guglielmo N, Malgras B, Place V, Guerrache Y, Pautrat K, Pocard M et al. Small bowel volvulus due to torsion of pedunculated uterine leiomyoma: CT findings. *Clin Imaging.* 2017; 41: 11-13.
15. de Vries HS, Samlal RK, Maresch BJ, Hoven-Gondrie ML. Cecal volvulus caused by a large uterine leiomyoma. *Int J Surg Case Rep.* 2015; 10: 97-99.
16. Foissac R, Sautot-Vial N, Birtwisle L, Bernard JL, Fontaine A, Boujenah S et al. Torsion of a huge pedunculated uterine leiomyoma. *Am J Surg.* 2011; 201 (6): e43-e45.
17. Jeong YY, Kang HK, Park JG, Choi HS. CT features of uterine torsion. *Eur Radiol.* 2003; 13 Suppl 4: L249-L250.