



Carcinoma de vesícula biliar incidental después de colecistectomía. Análisis de los hallazgos patológicos a cinco años

Víctor Manuel Noriega Usi,¹ Mariana Álvarez Sánchez,² Roberto Hernández Méndez,³ Rita Rodríguez Luna,⁴ Elvira Olivia Bieletto Trejo,⁵ José Fenig Rodríguez⁶

Resumen

La colecistectomía laparoscópica es la cirugía electiva realizada más frecuentemente a nivel mundial. El cáncer de vesícula biliar es una neoplasia maligna poco frecuente que se diagnostica en estadios tempranos en menos del 10% de los pacientes. Su diagnóstico temprano va en aumento gracias al advenimiento de la colecistectomía laparoscópica. Se realizó un estudio longitudinal, retrospectivo y observacional de los individuos a quienes se les realizó una colecistectomía laparoscópica o abierta en el Hospital Ángeles Mocel en los últimos cinco años con el objetivo de encontrar la prevalencia de cáncer de vesícula biliar de forma incidental en el postoperatorio mediante el reporte de patología. Se encontró un total de 903 colecistectomías, con una prevalencia a cinco años del 0.4% (total: cuatro casos), siendo la colecistitis crónica y aguda los factores asociados más frecuentes. También se identificó asociación entre los pólipos vesiculares y el cáncer. El manejo de estos sujetos debe ser mediante la colecistectomía radical o la colecistectomía radical "extendida". La supervivencia a cinco años dependerá del estadio patológico al diagnóstico.

Palabras clave: CVB, cáncer de vesícula biliar, colecistectomía radical, colecistitis, pólipos.

Summary

Laparoscopic cholecystectomy is the most common elective surgery worldwide. Gallbladder cancer is an uncommon neoplasm, with less than 10% of patients diagnosed in early stages. Early diagnosis is rising thanks to the advent of laparoscopic cholecystectomy. A retrospective, longitudinal and observational study was conducted in patients who had a laparoscopic or open cholecystectomy at the Angeles Mocel Hospital in the past five years in order to find the diagnostic prevalence of incidental gallbladder cancer given by the postoperative pathology report. We found a total of 903 patients with cholecystectomy, with a five-year prevalence of 0.4% (four cases); chronic and acute cholecystitis was the most important associated factor. We also found an association between gallbladder polyps and cancer. The management of these patients should be with radical cholecystectomy or "extended" radical cholecystectomy. Five-year survival will depend on the pathological stage at diagnosis.

Key words: CVB, gallbladder cancer, radical cholecystectomy, cholecystitis, polyps.

¹ Residente de cuarto año de Cirugía General. Facultad Mexicana de Medicina, Universidad La Salle. Hospital Ángeles Mocel.

² Facultad de Ciencias de la Salud, Universidad Anáhuac México Norte, Edo. Mex.

³ Residente de tercer año de Cirugía General. Hospital Ángeles Mocel.

⁴ Residente de segundo año de Cirugía General. Hospital Angeles Mocel.

⁵ Médica adscrita al Servicio de Anatomía Patológica. Hospital Ángeles Mocel.

⁶ Titular del Curso de Cirugía General. Hospital Ángeles Mocel.

Correspondencia:

Víctor Manuel Noriega Usi

Correo electrónico: noriega.usi@gmail.com

Aceptado: 25-02-2016.

Este artículo puede ser consultado en versión completa en <http://www.medigraphic.com/actamedica>

INTRODUCCIÓN

La colecistectomía laparoscópica es el procedimiento quirúrgico programado más realizado a nivel mundial. El cáncer de vesícula biliar (CVB) es una neoplasia maligna poco frecuente, con una incidencia a nivel mundial del 0.2 al 2.1%.^{1,2} El CVB en etapas tempranas se diagnostica en menos del 10% de los pacientes, aunque esta cifra va en aumento debido al mayor número de colecistectomías a nivel mundial. Su pronóstico es malo, principalmente por la rápida progresión tumoral y la presencia de metástasis al diagnóstico.^{3,4} La laparoscopia es una herramienta importante para estadificar neoplasias gastrointestinales, ya que permite visualizar enfermedad diseminada oculta en los estudios de radiología antes de proceder a la laparotomía para el intento de resección.⁵ El CVB se puede sospechar de forma preoperatoria, identificar intraoperatoriamente o diagnosticar de forma incidental en el resultado final de patología.⁶

MATERIAL Y MÉTODOS

Se realizó un estudio longitudinal, retrospectivo, observacional del registro del Servicio de Patología de todos los individuos a quienes se les realizó una colecistectomía laparoscópica o abierta en el Hospital Ángeles Mocel de enero de 2009 a diciembre de 2013 (cinco años). Se obtuvo un total de 903 colecistectomías y se recabó el diagnóstico patológico final para todos los casos, buscando el total de personas a quienes se les hubiera diagnosticado cáncer de vesícula biliar en el resultado postoperatorio. Sólo se tomaron en cuenta sujetos con diagnóstico de CVB reportado por patología en el postoperatorio.

RESULTADOS

Del total de colecistectomías (n = 903), se encontró una prevalencia para CVB a cinco años del 0.4% (total: cuatro casos en cinco años). En la *figura 1* se describen los diagnósticos del total de pacientes. De los cuatro individuos con carcinoma de vesícula biliar, tres (75%) tuvieron pólipos vesiculares. No hubo asociación de cáncer con colesterosis ni vesícula en porcelana (*Figura 2*). El 100% fueron reportadas como alitiásicas. Dos (50%) tuvieron colecistitis crónica, uno (25%) colecistitis aguda y uno (25%) colecistitis xantogranulomatosa (*Figura 3*). La relación hombre - mujer fue 1:1 y el rango de edad fue de 58 a 90 años (media de 64.6). No contamos con la estadificación del cáncer ni la supervivencia de los sujetos, ya que no se nos dio acceso a los expedientes del hospital.

DISCUSIÓN

Debido a la alta frecuencia y aceptación de la colecistectomía laparoscópica, cada vez es más frecuente el hallazgo transoperatorio de cáncer de vesícula biliar, lo que permite

diagnósticos en etapas más tempranas.⁷ El cirujano general debe estar preparado para enfrentarse al CVB sospechado o diagnosticado de forma incidental y conocer los criterios para el manejo del mismo cuando se reporta por patología en el postoperatorio.

El sistema de estadificación TNM (*tumor, lymph node and metastasis*) del Comité Conjunto Americano para el

Figura 1. Diagnósticos expresados en porcentaje del total de la muestra.

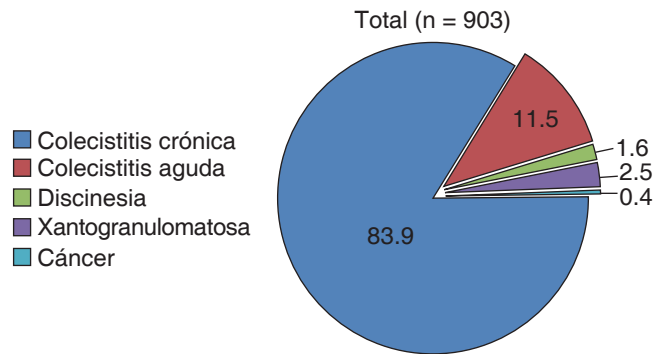


Figura 2. Correlación de los hallazgos patológicos con el diagnóstico de cáncer.

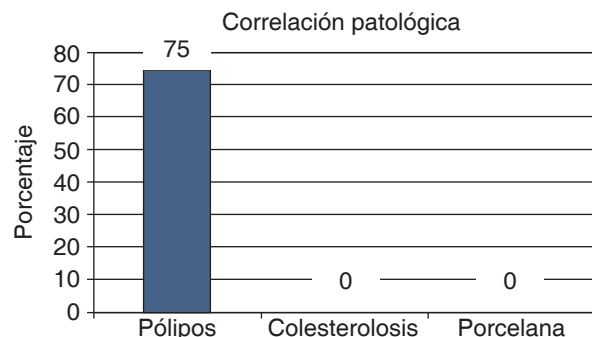
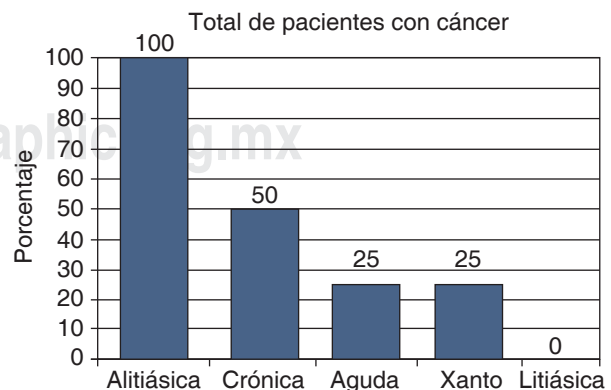


Figura 3. Porcentaje del total de pacientes con cáncer en asociación con la patología de base.



Cáncer (*American Joint Committee on Cancer, AJCC*) (*Cuadro 1*) divide al CVB en localizado (etapa I) e irresecable (etapa II a IV).⁸ Cuando se sospecha durante la cirugía, la recomendación de la *National Comprehensive Cancer Network* (NCCN, 2015)⁹ es que la colecistectomía sola puede ser curativa si el estadio histológico es T *in situ* o T1a; se debe intentar siempre mantener la integridad de la vesícula biliar, utilizar bolsas endoscópicas para extraer la vesícula y, en caso necesario, convertir el procedimiento laparoscópico a abierto.^{3,4,7}

Los factores de riesgo descritos para CVB son género femenino, historia de coledocitis y edad mayor a 60 años.¹⁰ En el caso de sospecha clínica o por imagenología, la laparoscopia diagnóstica es una herramienta importante para estadificar al paciente previamente a la resección tumoral. La examinación laparoscópica completa incluye la inspección del hígado, ligamento gastrohepático, porta hepática, pelvis y cavidad peritoneal, para posteriormente realizar la colecistectomía abierta.

La colecistectomía y la linfadenectomía se pueden realizar por vía laparoscópica.^{5,11} En caso de que el cirujano no cuente con experiencia, el enfermo debe ser referido a un experto. En el caso de tumores T1-2 y algunos T3, el manejo recomendado es la colecistectomía radical,

que incluye la resección en bloque de la vesícula biliar, resección hepática de su fosa y resección de los ganglios linfáticos portales (ligamento hepático). También se puede realizar la colecistectomía radical "extendida", que incluye una resección amplia de la fosa de la vesícula biliar con márgenes de 2 cm si el tumor está confinado a la vesícula biliar, o de los segmentos V y IV si afecta al hígado, conductos biliares extrahepáticos y el primero (ganglios del conducto cístico y pericoledocianos) y segundo relevos ganglionares (ganglios pancreatoduodenales posterosuperiores, retroportales, celiacos derechos y del grupo de la arteria hepática). El modo de diseminación del CVB es por contigüidad, linfático, vascular, neural, intraperitoneal e intraductal.^{12,13}

En el caso de hallazgo de CVB postoperatorio, la muestra debe ser estudiada de manera cuidadosa para identificar la profundidad de invasión, el grado y localización del tumor (estadio T), valorando involucro al hígado, peritoneo, infundíbulo, linfático, vascular, perineural, cístico y nódulos adyacentes. Es esencial la reetapificación de los individuos postoperados con estudios contrastados de tomografía o resonancia magnética antes de la reintervención. La tomografía por emisión de positrones (PET) no tiene utilidad rutinaria, pero ayuda a detectar metástasis.

Cuadro 1. Estadificación TNM para cáncer de vesícula del Comité Conjunto Americano para el Cáncer.

Tumor primario (T)	
TX	El tumor primario no puede ser evaluado.
T0	No hay evidencia de tumor primario.
Tis	Carcinoma <i>in situ</i> .
T1	El tumor invade la lámina propia o la capa muscular.
T1a	El tumor invade la lámina propia.
T1b	El tumor invade la capa muscular.
T2	El tumor invade el tejido conectivo perimuscular; no hay extensión más allá de la serosa o hacia el hígado.
T3	El tumor perfora la serosa (peritoneo visceral) y/o invade directamente el hígado y/u otro órgano o estructura adyacente, como el estómago, duodeno, colon, páncreas, omento o conductos biliares extrahepáticos.
T4	El tumor invade la vena porta principal o la arteria hepática, o invade dos o más órganos o estructuras extrahepáticas.
Ganglios linfáticos regionales (N)	
NX	No se pueden evaluar ganglios linfáticos regionales.
N0	Sin metástasis a ganglios linfáticos regionales.
N1	Metástasis a ganglios a lo largo del conducto cístico, conducto colédoco, arteria hepática y/o vena porta.
N2	Metástasis a los ganglios linfáticos periaórticos, pericavales, mesentéricos superiores y/o celiacos.
Metástasis a distancia (M)	
M0	No hay metástasis a distancia.
M1	Metástasis a distancia.

La fuente original de este material es el *Manual para estadificación del cáncer* del Comité Conjunto Americano (AJCC), séptima edición (2010).

La reintervención tiene dos objetivos fundamentales: reseca el parénquima hepático (R0) con otras estructuras adyacentes y la linfadenectomía locorregional.⁷ El manejo quirúrgico es el mismo ya descrito previamente y recomendado por las guías del *National Comprehensive Cancer Network* (NCCN). Para estadio T1a no se ha demostrado que sea necesaria la reintervención. La recomendación en este caso es la vigilancia estrecha del sujeto. Para estadio T1b el manejo es controvertido; sin embargo, algunos autores definen que es suficiente con la resección amplia del lecho vesicular más linfadenectomía del pedículo hepático. Para los estadios T2, 3 y 4, el manejo quirúrgico es la radicalización con extensión a los segmentos hepáticos descritos, linfadenectomía y escisión del sitio de los trócares.¹⁴ El uso de la quimioterapia adyuvante es controversial; sin embargo, en estudios recientes no se ha demostrado su utilidad en estadios avanzados. El esquema tradicional de quimioterapia adyuvante es a base de 5-fluorouracilo (5-FU) y gemcitabina. La radioterapia adyuvante ha mostrado un factor predictor benéfico en personas con nódulos linfáticos positivos o en estadios T2 o mayores. En el caso de neoplasia irresecable preoperatoriamente o en el transoperatorio, lo indicado es la quimioterapia sistémica con el esquema mencionado.¹⁴

Se sabe que la inflamación es un factor necesario pero no suficiente para la aparición de cáncer, como se encontró en este estudio: el 100% de los pacientes tuvieron datos de inflamación aguda o crónica.¹⁵⁻¹⁷

Los pólipos de la vesícula biliar incluyen un grupo heterogéneo de anomalías que incluyen los pólipos verdaderos, tumores polipoides como adenomas o adenocarcinomas y pseudopólipos. Actualmente se recomienda colecistectomía para pólipos mayores de 10 mm cuando se diagnostican por USG.^{18,19} Pólipos menores de 10 mm se manejan de forma conservadora con observación periódica.²⁰

La tasa de supervivencia para el CVB por estadio se muestra en el **cuadro 2**, de acuerdo con los datos reportados por la AJCC en el 2010.⁸

CONCLUSIONES

La incidencia encontrada para CVB en nuestro hospital se encuentra dentro de la tasa reportada estimada a nivel mundial. La presencia de pólipos fue el hallazgo más importante a correlacionar en nuestro estudio. El cirujano debe estar preparado para enfrentarse al cáncer de vesícula biliar y ofrecer al individuo el manejo más conveniente de acuerdo con los hallazgos transoperatorios.

REFERENCIAS

- Pitt SC, Jin LX, Hall BL, Strasberg SM, Pitt HA. Incidental gallbladder cancer at cholecystectomy: when should the surgeon be suspicious? *Ann Surg.* 2014; 260 (1): 128-133.
- Bridgewater J, Galle PR, Khan SA, Llovet JM, Park JW, Patel T et al. Guidelines for the diagnosis and management of intrahepatic cholangiocarcinoma. *J Hepatol.* 2014; 60 (6): 1268-1289.
- Yip VS, Gomez D, Brown S, Byrne C, White D, Fenwick SW et al. Management of incidental and suspicious gallbladder cancer: focus on early referral to a tertiary centre. *HPB (Oxford).* 2014; 16 (7): 641-647.
- Lee SE, Jang JY, Lim CS, Kang MJ, Kim SW. Systematic review on the surgical treatment for T1 gallbladder cancer. *World J Gastroenterol.* 2011; 17 (2): 174-180.
- Butte JM, Gönen M, Allen PJ, D'Angelica MI, Kingham TP, Fong Y et al. The role of laparoscopic staging in patients with incidental gallbladder cancer. *HPB (Oxford).* 2011; 13 (7): 463-472.
- Wernberg JA, Lucarelli DD. Gallbladder cancer. *Surg Clin North Am.* 2014; 94 (2): 343-360.
- Cavallaro A, Piccolo G, Di Vita M, Zanghì A, Cardì F, Di Mattia P et al. Managing the incidentally detected gallbladder cancer: algorithms and controversies. *Int J Surg.* 2014; 12 Suppl 2: S108-S119.
- Edge SB, Byrd DR, Compton CC. *AJCC Cancer Staging Manual.* 7th ed. New York: Springer; 2010. pp. 211-217.
- Benson A, D'Angelica M, Abrams T, Alberts S, Are C, Bloomston M. NCCN clinical practice guidelines in oncology: hepatobiliary cancers. *J Natl Compr Canc Netw.* 2015; 2: 17-24.
- Ferrarese AG, Solej M, Enrico S, Falcone A, Catalano S, Pozzi G et al. Diagnosis of incidental gallbladder cancer after laparoscopic cholecystectomy: our experience. *BMC Surg.* 2013; 13 Suppl 2: S20.
- Yoon YS, Han HS, Cho JY, Choi Y, Lee W, Jang JY. Is laparoscopy contraindicated for gallbladder cancer? A 10-year prospective cohort study. *J Am Coll Surg.* 2015; 221 (4): 847-853.
- Shirai Y, Sakata J, Wakai T, Ohashi T, Hatakeyama K. "Extended" radical cholecystectomy for gallbladder cancer: long-term outcomes, indications and limitations. *World J Gastroenterol.* 2012; 18 (34): 4736-4743.
- Liu GJ, Li XH, Chen YX, Sun HD, Zhao GM, Hu SY. Radical lymph node dissection and assessment: Impact on gallbladder cancer prognosis. *World J Gastroenterol.* 2013; 19 (31): 5150-5158.
- Duffy A, Capanu M, Abou-Alfa GK, Huitzil D, Jarnagin W, Fong Y et al. Gallbladder cancer (GBC): 10-year experience at the Memorial Sloan-Kettering Cancer Centre (MSKCC). *J Surg Oncol.* 2008; 98 (7): 485-489.
- Li Y, Zhang J, Ma H. Chronic inflammation and gallbladder cancer. *Cancer Lett.* 2014; 345 (2): 242-248.

Cuadro 2. Tasa de supervivencia a cinco años dependiendo el estadio al momento del diagnóstico (AJCC 2010).

Estadio	Tasa de supervivencia a cinco años (%)
0	80
I	50
II	28
IIIA	8
IIIB	7
IVA	4
IVB	2

16. Kang TW, Kim SH, Park HJ, Lim S, Hang KM, Choi D et al. Differentiating xanthogranulomatous cholecystitis from wall-thickening type of gallbladder cancer: added value of diffusion-weighted MRI. *Clin Radiol*. 2013; 68 (10): 992-1001.
17. Boutros C, Gary M, Baldwin K, Somasundar P. Gallbladder cancer. Past, present and an uncertain future. *Surg Oncol*. 2012; 21 (4): e183-e191.
18. Aldouri AQ, Malik HZ, Waytt MJ, Ranganathan K, Kummaragainti S, Hamilton W et al. The risk of gallbladder cancer from polyps in a large multiethnic series. *Eur J Surg Oncol*. 2009; 35 (1): 48-51.
19. Jan JY, Kim SW, Lee SE, Huuang DW, Kim EJ, Lee JY et al. Differential diagnostic and staging accuracies of high resolution ultrasonography, endoscopic ultrasonography, and multidetector computed tomography for gallbladder polypoid lesions and gallbladder cancer. *Ann Surg*. 2009; 250 (6): 943-949.
20. Kasle D, Rahnemai-Azar AA, Bibi S, Gaduputi V, Gilchrist BF, Farkas DT. Carcinoma *in situ* in a 7 mm gallbladder polyp: time to change current practice? *World J Gastrointest Endosc*. 2015; 7 (9): 912-915.