

Síndrome medular del cordón posterior

Juan Francisco Hasslacher-Arellano,¹ Luis Gerardo Domínguez-Carrillo,² Jorge Mora-Constantino,³
Luis Gerardo Domínguez-Gasca⁴

Paciente masculino de 44 años que inicia padecimiento posterior a zambullida en alberca, golpeándose el vértex contra el piso, con sensación inmediata de choque eléctrico en columna vertebral (fenómeno de Lhermitte); con pérdida del estado de alerta por dos minutos. Es rescatado e inmovilizado por paramédicos y trasladado al centro hospitalario; clínicamente se recibe en estado de *shock* medular con nivel de lesión motora y sensitiva C5 bilateral; las imágenes de RMN (Figuras 1 a 4) muestran: edema medular, canal estrecho a nivel de C5 originado por fractura en gota del borde postero-inferior del cuerpo de C5, hernia discal C5-C6 postraumática y fractura de la lámina izquierda del arco posterior de C5, correspondiendo a fractura por compresión, inestable por afectación de las columnas media y posterior, tipo 4, estadio I de la clasificación de Allen. Manejado de manera conservadora con collarín cervical rígido y dosis alta de esteroides; en las primeras 24 horas evoluciona con recuperación de sensibilidad y motilidad de las cuatro extremidades así como control de esfínteres, excepto por nivel motor C8-T1 bilateral e hipoestesia en ambas manos; siendo normal por debajo de la lesión. Enviado a rehabilitación en donde a la exploración se efectúan los siguientes

diagnósticos: a. Lesión medular incompleta grado D (ASIA) por lesión de neurona motora inferior C8-T1 con calificación muscular 3/5 para músculos intrínsecos de mano; b. Síndrome de lesión del cordón medular posterior sustentado en pérdida de la sensibilidad propioceptiva, epicrítica y vibratoria por debajo de C7 y marcha atáxica con signo de Romberg positivo. Por el momento se decide tratamiento conservador¹ debido a la buena evolución del paciente. El síndrome de lesión del cordón medular posterior² tiene incidencia menor a 1%, su ocurrencia es rara al grado de que la *American*

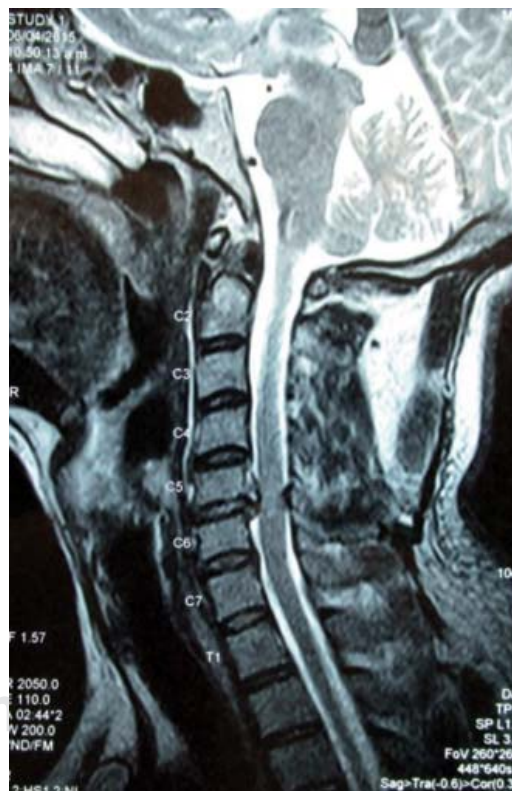


Figura 1. Imagen en corte sagital de columna cervical en RMN ponderada en T2 en la que se observa: canal estrecho a nivel de C5, por fractura en gota del borde postero-inferior del cuerpo vertebral de C5, extrusión discal postraumática C5-C6 y compresión posterior del saco dural por lesión facetaria.

¹ Neurocirujano adscrito al Servicio de Neurocirugía del Hospital Ángeles León.

² Especialista en Medicina de Rehabilitación, Profesor del Módulo de Musculoesquelético de la Facultad de Medicina de León, Universidad de Guanajuato. México.

³ Radiólogo. Jefe del Servicio de Imagenología del Hospital Ángeles León.

⁴ Residente de Traumatología y Ortopedia del Hospital Central Regional de León, Guanajuato. México.

Correspondencia:

Dr. Juan Francisco Hasslacher-Arellano
Correo electrónico: hasslacherjf@yahoo.com

Aceptado: 15-06-2015.

Este artículo puede ser consultado en versión completa en <http://www.medigraphic.com/actamedica>

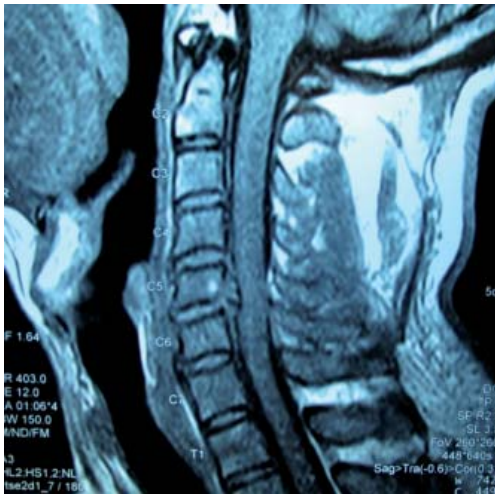

Figura 2. Imagen en corte sagital de columna cervical en RMN ponderada en T1, mostrando compresión anterior del saco dural a nivel de C5-C6 por hernia discal postraumática, con ruptura del ligamento vertebral común posterior.

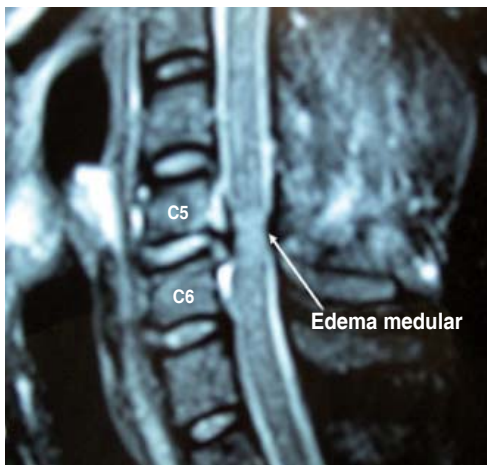

Figura 3. Imagen en corte sagital de columna cervical en RM, ponderada en T2, mostrando edema medular.

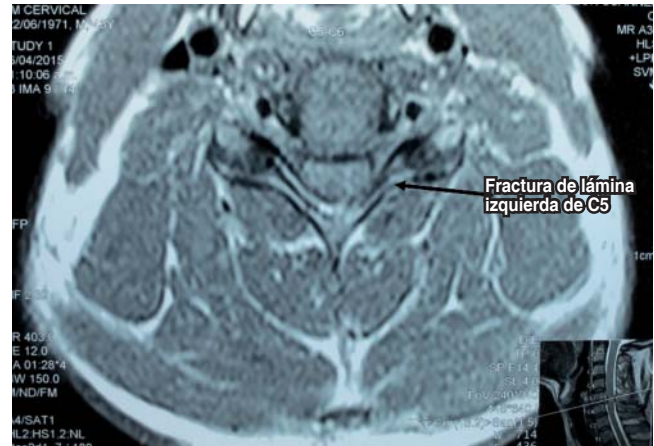


Figura 4. Imagen en corte axial de columna cervical a nivel C5-C6 en RMN que muestra fractura del arco posterior de C5 a nivel de lámina izquierda.

*Spinal Injury Association (ASIA)*³ la ha omitido en su más reciente clasificación. Se manifiesta mediante lesiones vertebrales causadas por compresión e hiperextensión, se le ha relacionado con oclusión de la arteria medular posterior, tumores, compresión discal, deficiencia de vitamina B12 y con tabes dorsal.

REFERENCIAS

1. Park MS, Moon SH, Lee HM, Kim TH, Oh JK, Suh BK et al. Delayed surgical intervention in central cord syndrome with cervical stenosis. *Global Spine J.* 2015; 5: 69-72.
2. McKinley W, Meade M, Broke K. Incidence and outcomes of spinal cord injury clinical syndromes. *J Spinal Cord Med.* 2007; 30: 215-224.
3. Kirshblum S, Waring W. Updates for the International Standards for Neurological Classification of Spinal Cord Injury. *Phys Med Rehabil Clin N Am.* 2014; 25: 505-517.