



# Anestesia *en México*

Organo Oficial de la Federación Mexicana de Colegios de Anestesiología, A.C.

Anestesia en México 2016; Volumen 28: Número 1: Enero-abril. (40-45).

## Videolaringoscopio Artesanal Macintosh

<sup>1</sup>Guillermo Velázquez-Murillo. 1Médico anestesiólogo Hospital General de Zacatecas Zac. México.

### Resumen

Desde que Macintosh en 1943 y Miller en 1941 crearon la laringoscopia directa, se han creado cientos de laringoscopios con la finalidad de mejorar y facilitar las técnicas de intubación traqueal.

Con el surgimiento de los videolaringoscopios cambiaron las perspectivas de la anestesiología, permitiendo una visión más directa de la entrada de la glotis, independientemente de la línea de visión. En la actualidad existen videolaringoscopios caros, así como sofisticados aparatos de intubación traqueal, que no siempre pueden estar en todos los hospitales con economías de tercer mundo. Presentamos a ustedes el caso del ingenio de un médico anestesiólogo que con 20 dólares pudo elaborar un videolaringoscopio artesanal de gran utilidad en la práctica clínica cotidiana.

**Palabras clave.** Videolaringoscopio artesanal Macintosh,

### Abstract

Since Macintosh in 1943 and Miller in 1941 created direct laryngoscopy, hundreds of laryngoscopes have been created in order to improve and facilitate tracheal intubation techniques. The emergence of the videolaringoscopes changed the prospects of Anesthesiology, allowing a more direct view of the entrance of the glottis, regardless of the line of sight. Currently there are expensive videolaringoscopes, as well as sophisticated equipment of tracheal intubation, which may not always be in all hospitals with third world economies. We present to you the case of the ingenuity of a medical anesthesiologist that with \$20 could develop a craft videolaringoscopio of great use in everyday clinical practice.

**Key words.** Artisan Videolaringoscopio Macintosh,

### Introducción

El manejo de la vía aérea (VA) representa un verdadero desafío constante para el anestesiólogo. Sigue siendo una de las causas de muerte más importantes relacionadas directamente a la especialidad de anestesiología. La complejidad en el manejo de la VA es mayor debido a que los predictores de vía aérea difícil (VAD) tienen un bajo valor predictivo, por lo que siempre existe el riesgo potencial de enfrentarse a una situación de no poder intubar a un paciente que no tiene indicadores clínicos de VAD. La segunda situación es un escenario bastante común, un paciente con VAD y sin los dispositivos adecuados para enfrentar el problema. Un videolaringoscopio en su mayoría son dispositivos caros que por desgracia no todos los hospitales cuentan con ellos. Lo único con lo que se cuenta en muchos hospitales de nuestro medio, es un laringoscopio tradicional con dos o tres hojas estándar. La intubación difícil (ID) en la población general se espera en 1:2000 casos de intubación rutinaria, pero se incrementa en situaciones con grupos especiales, como pacientes con traumatismos cervicales, pacientes embarazada en trabajo de parto o cesárea, traumatismos faciales, o el politraumatizado, etc. La intubación de la tráquea difícil se ha asociado a mayor morbilidad y esto a su vez se correlaciona con un incremento en el riesgo de paro cardíaco y muerte. Serios problemas traumáticos secundarios a la manipulación e intentos de intubación han dado como resultado empeoramiento en el manejo de la VA, incluyendo traumatismos de la tráquea y del esófago, perforación de la tráquea, mediastinitis y muerte (1).



Anestesia  
*en México*

. El reporte del 2006 sobre mortalidad por problemas de intubación y oxigenación, arrojó un 30% de mortalidad atribuida a problemas derivados de la VA.

El término de VAD se ha definido como aquella situación clínica en donde existe una dificultad o incapacidad para proporcionar ventilación con mascarilla facial o incapacidad para colocar un tubo en la tráquea o la combinación de las dos situaciones, no se puede ventilar y no se puede intubar. Como podemos ver abarca un espectro amplio de situaciones y escenario que lleva consigo un riesgo de daño cerebral inminente. Las causas por las que puede haber dificultad o imposibilidad para ventilar a través de una MF son las siguientes. Incapacidad para establecer un sellado adecuado entre la cara y la MF del paciente, que resulta en una fuga de gas respiratorio. La segunda causa es una permeabilidad inadecuada de la VA a nivel de la nasofaringe, orofaringe, hipofaringe o tráquea. Ambas condiciones producen una incapacidad para conducir el gas a los pulmones o la imposibilidad de mover el gas dentro de los pulmones a pesar de una conducción adecuada. Por otra parte *Langeron* y colaboradores (2) definieron la imposibilidad para ventilar con una MF, como la incapacidad de un anestesiólogo sin ayuda para mantener la saturación de oxígeno a más del 92%. La ventilación difícil con MF se presentó si uno de los siguientes puntos. 1. Incapacidad de un anestesiólogo sin ayuda para mantener una saturación de oxígeno a más del 92%, con oxígeno al 100% y aplicando ventilación por presión positiva. 2. Presencia de fuga de flujo de oxígeno por la MF. 3. Necesidad de aumentar el flujo de gas de oxígeno a más de 15 litros por minuto y de usar la válvula de descarga de oxígeno (*flush*) más de dos veces. 4. No existe movimientos perceptibles de entrada de oxígeno al tórax del paciente. 5. Necesidad de realizar una ventilación con mascarilla con técnica de dos manos. 6. Realizar un cambio de operador para manejar la VA. La incidencia de imposibilidad para ventilar con MF varía de 0.15% a 0.16% o uno de cada 1502 pacientes. En términos generales se puede esperar una ventilación difícil con MF 1 o 2 pacientes por cada 100 anestias y la imposibilidad para ventilar en 1 por cada 1000 anestias. La incidencia de Intubación fallida está en un rango de 0.05% a 0.35%, en cirugía electiva en términos generales, ya que por ejemplo la incidencia de intubación difícil en obstetricia es ocho veces mayor, y trece veces mayor la posibilidad de muerte (3).

Basados en estos antecedentes, aunado a las carencias económicas de los hospitales, se optó por la necesidad de contar con un dispositivo de videolaringoscopia con utilidad para resolver los problemas frecuentes y en ocasiones inesperados de VA, para la realización de este video laringoscopia consideré estrictamente no modificar ninguno de los recursos con los cuales estamos adiestrados y acostumbrados a abordar la VA, en este caso la hoja de laringoscopia de Sir Robert *Macintosh*, considerada como el estándar de oro por más de 70 años, el primer paso fue encontrar el sistema de video, tomando en cuenta los recursos actuales de videocámaras de la industria en general, se pensó que tuviera las siguientes características: Económica, fácil de instalar, iluminación propia, resistente al agua, que nos permitiera usar los monitores existentes, ya sea móviles o no móviles (computadora portátil, teléfono celular, tabletas etc.), sencilla de limpiar de secreciones, sangre o de agentes bacteriológicos para permitir su reutilización y desinfección, y finalmente sin aditamentos costosos como la fibra óptica. y una cámara de endoscopia USB (*Borescope*) tipo VGA de 300 pixeles, resolución de 640, con un diámetro externo de 7 mm, 6 leds, visión en tiempo real, zoom automático desde una distancia de 4 cm, ángulo de visión de 67 grados, sumergible, así como de baja temperatura de trabajo. El segundo paso fue adaptar la cámara en la hoja de laringoscopia evitando al máximo el contacto con el paciente por lo que elabore un aditamento llamado "broche" de acero inoxidable templado, el cual se fue moldeando con calor (soplete a gas) ajustando la forma y la angulación para que la visión estuviera alineada con el eje de la luz del foco del laringoscopia, hasta observar la punta de la hoja. (Figura 1,2,3) sin partes móviles que pudieran desprenderse durante la exploración

Figura 1. Colocación de Cámara mediante el broche adaptador

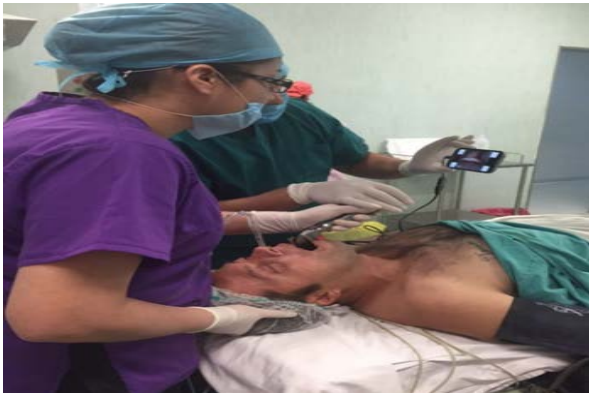

Figura 2. Cámara adaptada a la hoja de laringoscopio estándar No. 3



El último paso fue encontrar el procesador de video común (computadora portátil) para procesar las imágenes. Posteriormente se pensó en procesar las imágenes a través de un teléfono celular (fácil de transportar y “difícil de olvidar en casa”). Sin embargo no se podía establecer comunicación entre la cámara, solicitando el apoyo a la unidad de academia de Ingeniería de Software de la Universidad Autónoma de

Figura 4. Videolaringoscopio y cámara de celular



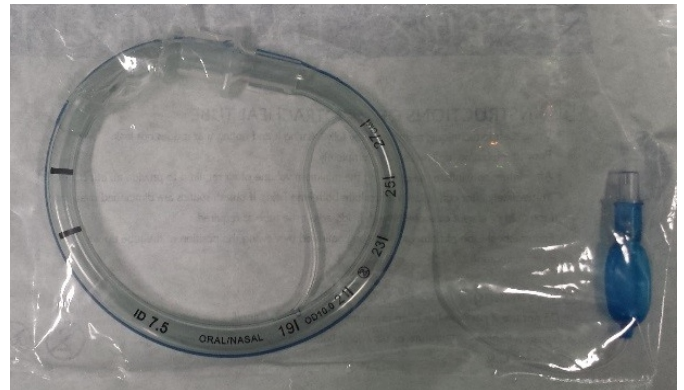
Después de un periodo más o menos corto que sirvió de adaptación a la visión del monitor y entrenamiento al nuevo videolaringoscopio, antes de utilizarlo en VAD se utilizó en pacientes con VA normal, identificamos perfectamente bien las estructuras de la cavidad oral (lengua, úvula, faringe, amígdalas, epiglotis y glotis, cuerdas vocales). Encontramos que el mejor abordaje para la visualización de la VA era por la línea media y no por el lado derecho como habitualmente estamos acostumbrados, (desplazando la lengua al lado izquierdo). Con el videolaringoscopio, el clínico no necesita mantener una línea directa de visión desde la boca a la glotis, permitiéndole una posición más erguida

Figura 3. Cámara con cable de USB y adaptador micro USB



Zacatecas, designando el proyecto a un estudiante Ingeniero Miguel Ángel Razo Salas, quien finalmente pudo establecer la comunicación de imágenes entre la cámara y el teléfono celular (*Samsung Galaxy S4*), (Figura 4). (Actualmente existen varias aplicaciones gratuitas para sistemas *Android*, *usb*, *WebCam era*, *Dashcam*, *Cámara Fi* etc.)

Figura 5. Tubo traqueal preformado

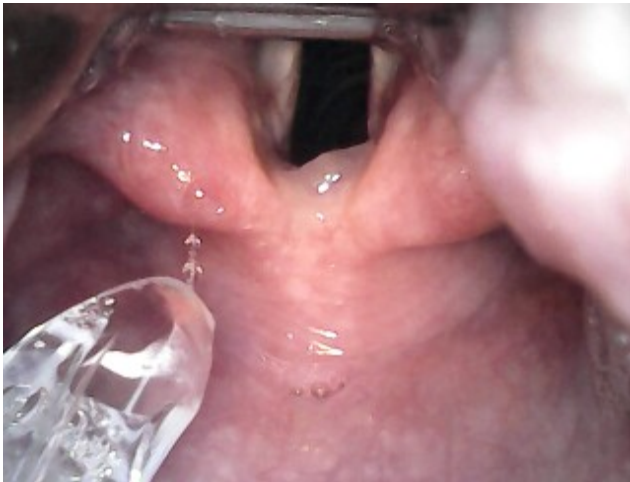

y cómoda, y como consecuencia de esto, la laringoscopia requiere menor tracción y menor fuerza, resultando menos estimulante para el paciente, por ende menos alteraciones hemodinámicas. La punta de la hoja del laringoscopio se introduce lentamente identificando primeramente la úvula (punto de referencia) posteriormente avanzar hasta visualizar la epiglotis y realizando un pequeño movimiento hacia arriba levantamos la epiglotis, visualizando así las cuerdas vocales directamente en la pantalla del celular o de la computadora. Es importante recordar que el tubo traqueal previamente debe de ser preformado antes de introducirlo, para facilitar su manejo (Figura 5). En algunos casos es posible que el tubo traqueal



requiera un giro de 90 grados en el sentido de las agujas del reloj, para evitar que choque con la pared anterior de la laringe. La desventaja de este videolaringoscopio artesanal es que no cuenta con un canal para deslizar el

Figura 6. Visualización de estructuras orofaríngeas y laríngeas



tubo traqueal. Pero utilizando una guía sobre el interior del tubo traqueal se logra compensar esta deficiencia. Se requiere que el paciente abra la boca en por lo menos tres centímetros. (Figura. 6,7,8).

Figura 7. Introducción de tubo traqueal con Intubación Ayuda de insuflación del globo para levantar la Punta del tubo, sin el uso de pinza de Magill

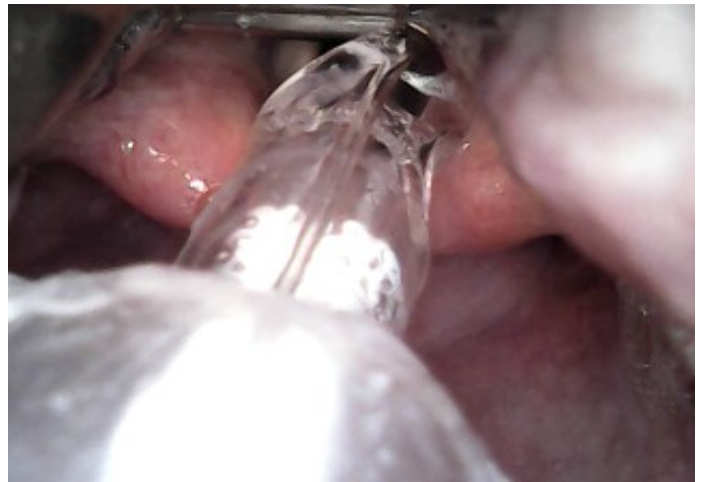
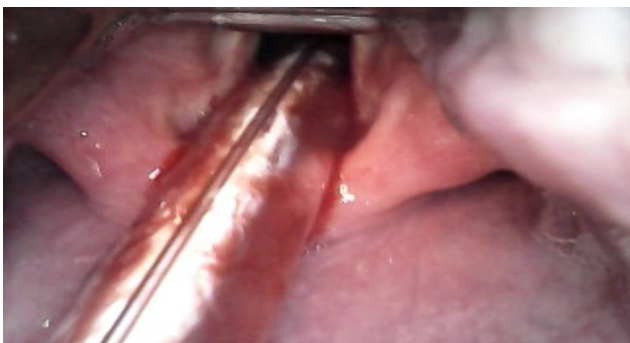
Figura 8. Tubo nasotraqueal colocado perfectamente bien.



También se puede utilizar para la realización de videolaringoscopias con paciente despierto (anestesia regional), asimismo se puede usar como habitualmente manejamos la hoja recta (montando la epiglotis con la punta de la hoja). El costo de este videolaringoscopio es de aproximadamente \$20 dólares sin considerar el teléfono celular (*Samsung o Motorola*) Tablet ó la computadora como pantallas (4).

### Experiencia clínica

En los últimos años, se ha desarrollado una extensa búsqueda de dispositivos para facilitar la intubación en situaciones difíciles. El videolaringoscopio es un dispositivo que proporciona una visión mejorada y aumentada de la glotis, de la misma manera como lo hace un fibrobroncoscopio, pero es mucho más sencillo de utilizar. Lo convierte en una herramienta muy útil para la vía aérea difícil, que además puede usarse también en situaciones convencionales. A continuación se describe el uso del videolaringoscopio artesanal *Macintosh* en una serie de casos difíciles de la VA en diferentes escenarios clínicos cotidianos.

Pacientes con VAD claramente visibles, como secuelas o bridas de quemaduras en cuello, abscesos periamigdalinos, grandes circunferencias de cuello, *adoncias* parciales, tumores de laringe, esófago o cuello, traumatismos cervicales, etc. Un paciente con *Cormack III*, fue intubado sin mayores problemas al primer intento en menos de 120 segundos. Presento a ustedes algunas fotografías de pacientes que han sido intubados con este tipo de videolaringoscopio en diferentes escenarios y patologías. (Figura 9,10,11,12,13,14 y 15).

Fig. 9. Paciente con bridas de cuello por quemaduras

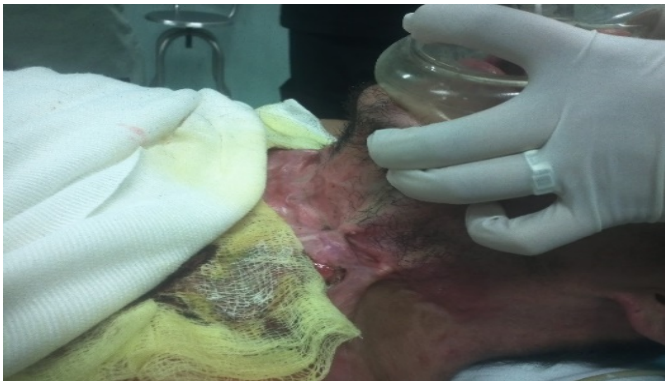

Figura 10. Paciente con bridas de cuello Por quemaduras.

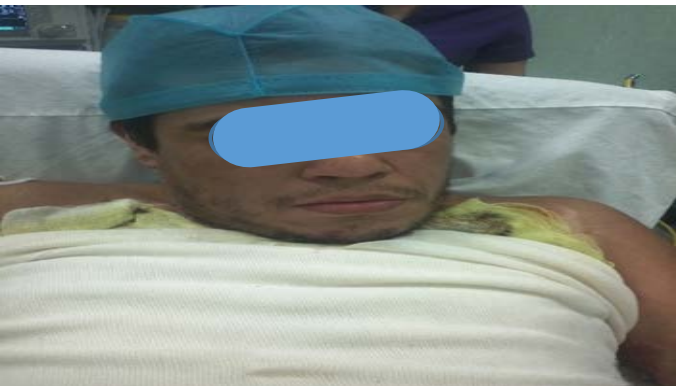

Figura 11. Fractura Mandíbula vista anterior

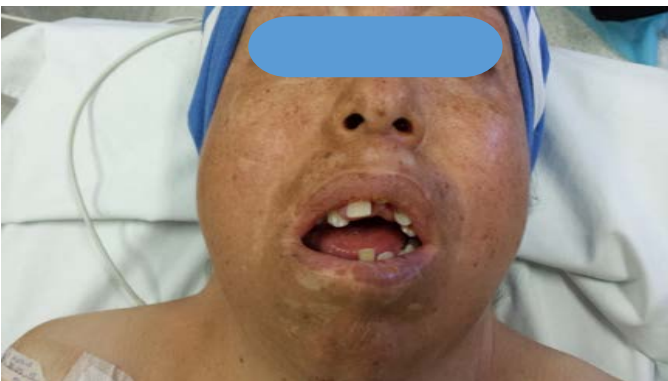

Figura 12 Fractura mandibular vista lateral

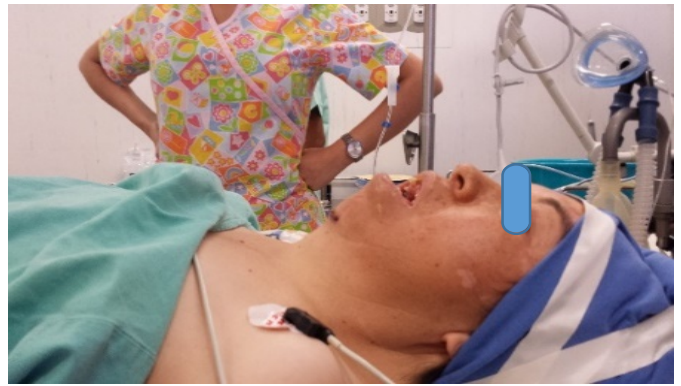

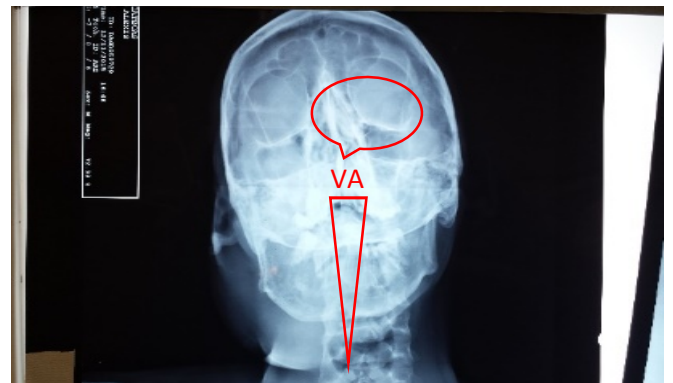
Figura 13 Tumor de piso de la boca

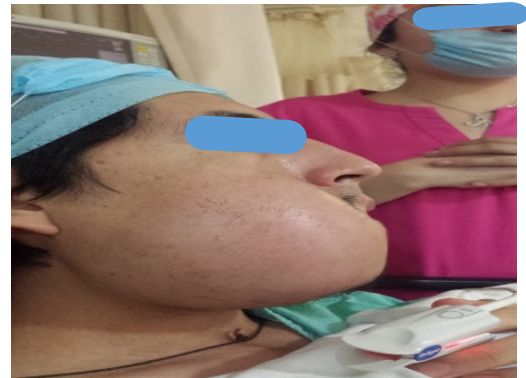

Figura 14. Apertura bucal y desplazamiento dental

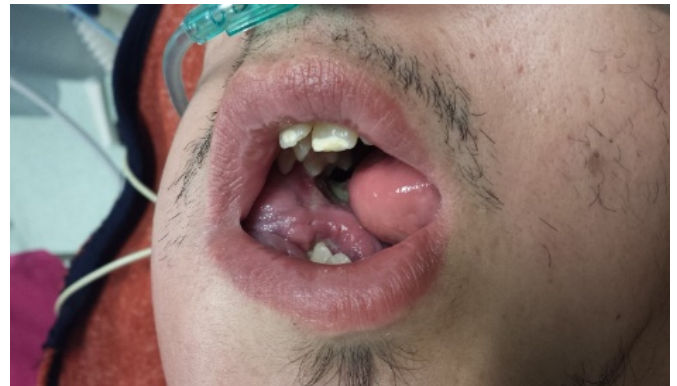

Figura 15. Rx de cabeza y cuello



La finalidad de compartir nuestras experiencias es solamente para abrir los caminos de la imaginación, que sin temor a equivocarme, existen compañeros anestesiólogos que han realizados múltiples proyectos y técnicas que pudieran facilitar nuestro ejercicio diario de la anestesiología, pero que sin embargo se han quedado en la imaginación de cada uno de nosotros.

## Referencias.

1. Cook T, Woodall N, Frerk CH. 4th National audit Project of the Royal College of Anaesthetists and the difficult airway society. Major complications of airway management in the United Kingdom. 2011;55-61.
2. Langeron O, Masso E, Huraux C, et al: Prediction of difficult mask ventilation. *Anesthesiology* 2000;92:1229–1236.
3. Satya K, Ramachandran P, Klock JRA. Definition and incidence of the difficult airway. 4th National audit Project of the Royal College of Anaesthetists and the difficult airway society. Major complications of airway management in the United Kingdom. 2011:201-208.
4. Grunber G. Intubación nasotraqueal con videolaringoscopio artesanal en el paciente con vía aérea difícil prevista. *Anestesia y Reanimación* 2012;25:55-60.



Anestesia  
en México