

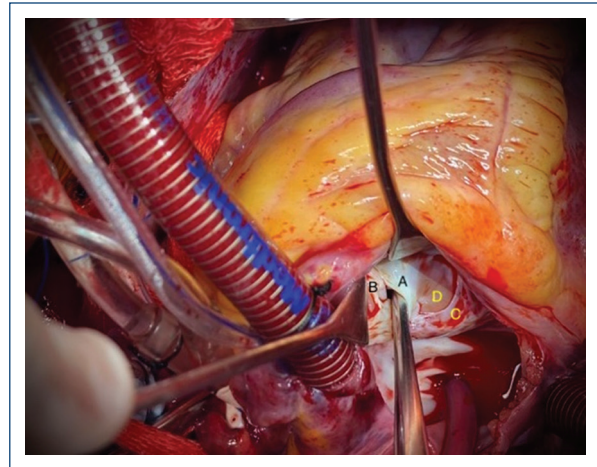
## Perforación de la valva no coronariana en un paciente con síndrome de Laubry-Pezzi

### *Perforation of the non-coronary leaflet in a patient with Laubry-Pezzi Syndrome*

David Ramírez-Cedillo<sup>1</sup>, Ruch G. Nuñez-Faña<sup>1</sup>, Juan M. Sterling-Aracena<sup>1</sup>, Italo D. Masini-Aguilera<sup>1</sup> y Rocío A. Peña-Juárez<sup>2\*</sup>

<sup>1</sup>Servicio de Tórax y Cardiovascular, Antiguo Hospital Civil de Guadalajara Fray Antonio Alcalde; <sup>2</sup>Servicio de Cardiología Pediátrica, Hospital Civil de Guadalajara. Guadalajara, Jalisco, México

El síndrome de Laubry-Pezzi es una malformación cardíaca no sindrómica y poco frecuente, caracterizada por una comunicación interventricular (CIV) e insuficiencia aórtica, las cuales producen prolapso de la valva coronariana derecha y menos frecuente de la valva no coronariana<sup>1</sup>. Presentamos el caso de un paciente de 14 años con presencia de soplo cardíaco en etapa preescolar diagnosticándose una comunicación interventricular subaórtica con prolapso valvular aórtico e insuficiencia aórtica moderada (Fig. 1). En las valoraciones subsecuentes presenta disminución en la clase funcional y ecocardiográficamente incremento de la insuficiencia aórtica, por lo que se decide cierre del defecto. Durante el procedimiento quirúrgico se realiza prueba hidráulica identificando prolapso y perforación de valva no coronariana de aproximadamente 5 x 8 mm de diámetro (Fig. 2), lo cual es sumamente infrecuente. La asociación de CIV infundibular con prolapso e insuficiencia aórtica es rara, con una incidencia aproximada del 5 al 10%, siendo el prolapso progresivo y con presencia de defectos pequeños; se ha observado que tienden a evolucionar con mayor rapidez la insuficiencia aórtica<sup>2</sup>. Al ser una patología poco frecuente, la decisión de intervención quirúrgica es un tema controvertido, sin embargo, algunos autores refieren que debe considerarse al igual que cualquier defecto interventricular, es decir, se debe realizar el cierre quirúrgico cuando se observe insuficiencia aórtica independientemente de la



**Figura 1.** Vista transtricuspídea. Se observa: **A:** comunicación interventricular. **B:** valva no coronariana, **C:** válvula tricúspide. **D:** septum interventricular.

repercusión hemodinámica de la cardiopatía, ya que el desarrollo de esta puede complicar el pronóstico y la supervivencia del paciente<sup>2</sup>.

### Financiamiento

La presente investigación no ha recibido ninguna beca específica de agencias de los sectores públicos, comercial o sin ánimo de lucro.

#### \*Correspondencia:

Rocío A. Peña-Juárez  
E-mail: alepejz@gmail.com

Fecha de recepción: 15-07-2021

Fecha de aceptación: 23-11-2021

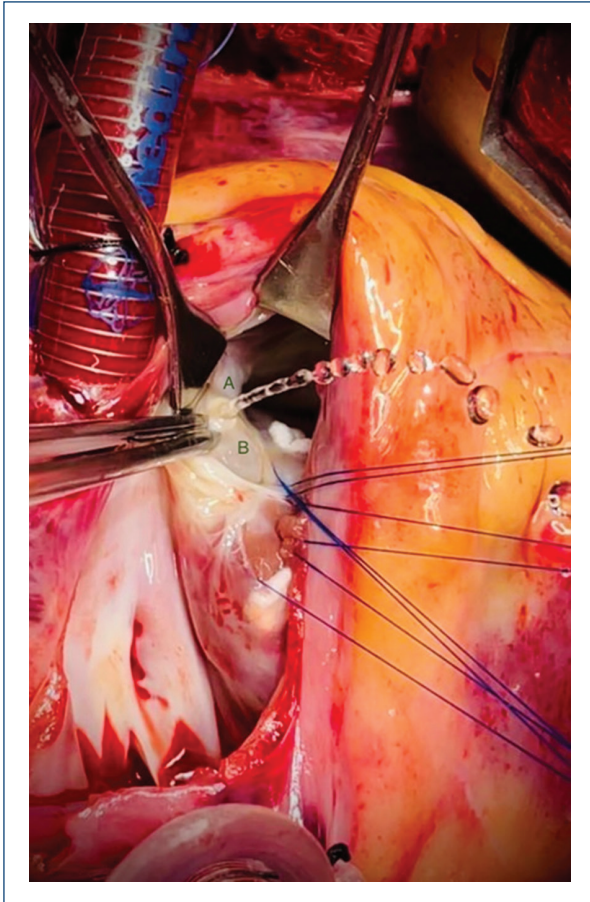
DOI: 10.24875/ACM.21000224

Disponible en internet: 17-03-2022

Arch Cardiol Mex. 2023;93(1):98-99

www.archivoscardiologia.com

1405-9940 / © 2021 Instituto Nacional de Cardiología Ignacio Chávez. Publicado por Permanyer. Este es un artículo *open access* bajo la licencia CC BY-NC-ND (<http://creativecommons.org/licenses/by-nc-nd/4.0/>).



**Figura 2.** Vista transtricuspidéa. **A:** perforación de la valva no coronariana con prolapso. **B:** prueba hidráulica.

## Conflicto de intereses

Los autores declaran no tener conflicto de intereses.

## Responsabilidades éticas

**Protección de personas y animales.** Los autores declaran que para esta investigación no se han realizado experimentos en seres humanos ni en animales.

**Confidencialidad de los datos.** Los autores declaran que han seguido los protocolos de su centro de trabajo sobre la publicación de datos de pacientes.

**Derecho a la privacidad y consentimiento informado.** Los autores han obtenido el consentimiento informado de los pacientes y/o sujetos referidos en el artículo. Este documento obra en poder del autor de correspondencia.

## Bibliografía

1. Sbizerra M, Pozzi M, Cosset B, Koffel C, Obadia JF, Robin J. Long-term complications after surgical correction of Laubry-Pezzi syndrome. *J Thorac Dis.* 2016;8(3):E232-4.
2. Hernández Morales G, Vázquez Antona CA, Muñoz Castellanos L, Vallejo M, Romero Cárdenas A, Roldán Gómez FJ, et al. Alteraciones aórticas asociadas a comunicación interventricular infundibular subarterial. Seguimiento ecocardiográfico. *Rev Esp Cardiol.* 2002;55(9): 936-42.