

El impacto de la ecocardiografía transesofágica tridimensional con transiluminación en endocarditis protésica mitral

The impact of 3D transesophageal echocardiographic transillumination in prosthetic mitral valve endocarditis

Javier I. Armenta-Moreno¹, Joaquín Berarducci¹ y Nilda Espinola-Zavaleta^{1,2*}

¹Departamento de Cardiología Nuclear, Instituto Nacional de Cardiología Ignacio Chávez; ²Departamento de Ecocardiografía, Centro Médico ABC. Ciudad de México, México

Mujer de 67 años de edad con antecedente de prótesis mecánica en posición mitral por insuficiencia mitral severa secundaria a cardiopatía reumática a los 16 años de edad. La paciente se perdió del seguimiento y 50 años después, posterior a tratamiento dental inició con disnea, edema bimalleolar y fiebre. A la exploración física se integra derrame pleural, ruidos cardiacos arrítmicos, hepatoesplenomegalia y anasarca. El ecocardiograma transesofágico (ETE) 2D mostró prótesis mecánica en posición mitral con gradiente máximo de 10 mmHg, medio de 4 mmHg y área valvular de 3.3 cm² sin datos de obstrucción pero con ligera fuga paravalvular y sin evidencia de vegetaciones en la prótesis, dilatación moderada de cavidades derechas e insuficiencia tricuspídea severa, mediante la cual se calculó una presión sistólica de arteria pulmonar de 78 mmHg y función sistólica ventricular izquierda normal con fracción de expulsión del 63%. En el ETE 3D se sospechó la presencia de masas sugestivas de vegetaciones en la cara auricular de la prótesis (Fig. 1), las cuales se definieron con mayor precisión con la transiluminación (Fig. 2), la vegetación más larga tuvo un diámetro de 1.91 x 0.57 cm. En el hemocultivo se

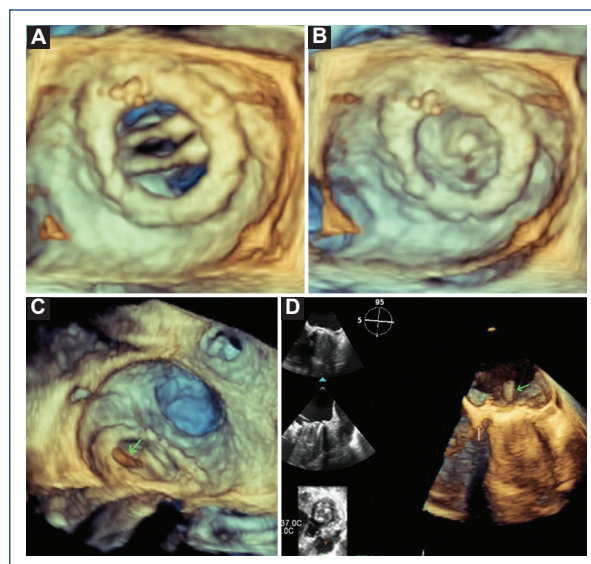


Figura 1. A: ecocardiograma transesofágico tridimensional de la vista quirúrgica de la prótesis mitral en diástole, **B:** sístole a las 11 h del reloj se observa una imagen compatible con suturas en la prótesis. **C:** La flecha verde señala una imagen sugestiva de vegetación intraprotésica. En la vista de cuatro cámaras la flecha verde señala una imagen sugestiva de vegetación en el lado auricular de la prótesis.

*Correspondencia:

Nilda Espinola-Zavaleta
E-mail: niesza2001@hotmail.com

Fecha de recepción: 03-11-2021

Fecha de aceptación: 28-02-2022

DOI: 10.24875/ACM.21000337

Disponible en internet: 02-02-2023

Arch Cardiol Mex. 2023;93(1):100-101

www.archivoscardiologia.com

1405-9940 / © 2022 Instituto Nacional de Cardiología Ignacio Chávez. Publicado por Permanyer. Este es un artículo *open access* bajo la licencia CC BY-NC-ND (<http://creativecommons.org/licenses/by-nc-nd/4.0/>).

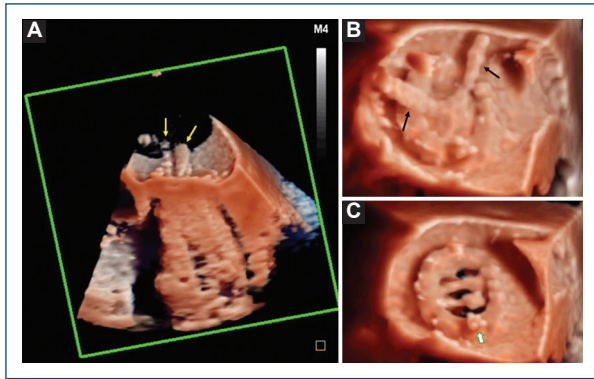


Figura 2. Ecocardiograma transesofágico tridimensional con transiluminación. **A:** en la vista de cuatro cámaras se observan imágenes muy sugestivas de vegetaciones (flechas amarillas) en el lado auricular de la prótesis mitral. **B:** en la vista quirúrgica durante la sístole, las flechas negras señalan las vegetaciones. **C:** en la vista quirúrgica durante la diástole las imágenes sugestivas de vegetaciones desaparecen, la flecha blanca señala la sutura protésica.

aisló *Streptococcus viridans*, por lo que se instauró tratamiento dirigido, junto al manejo de insuficiencia cardiaca. Se realizó recambio mitral con prótesis biológica, cierre de orejuela izquierda y colocación de anillo tricuspídeo, con excelente evolución clínica. Se encontró una buena correlación de la imagen ecocardiográfica de endocarditis protésica mitral con los hallazgos quirúrgicos.

La transiluminación muestra su potencial gracias a una mejor definición anatómica y funcional, caracterización y diagnóstico de lesiones cardiacas en comparación con los métodos tradicionales de ecocardiografía, por lo que su uso es ampliamente recomendado¹⁻³. La superioridad de esta técnica permitió observar con precisión las discretas vegetaciones que con métodos tradicionales no se visualizaron; enfatizando su utilidad en

pacientes con prótesis valvulares, en los cuales la endocarditis es una complicación grave.

Financiamiento

La presente investigación no ha recibido ninguna beca específica de agencias de los sectores públicos, comercial, o con ánimo de lucro.

Conflicto de intereses

Los autores declaran no tener conflicto de intereses.

Responsabilidades éticas

Protección de personas y animales. Los autores declaran que los procedimientos seguidos se conformaron a las normas éticas del comité de experimentación humana responsable y de acuerdo con la Asociación Médica Mundial y la Declaración de Helsinki.

Confidencialidad de los datos. Los autores declaran que han seguido los protocolos de su centro de trabajo sobre la publicación de datos de pacientes.

Derecho a la privacidad y consentimiento informado. Los autores han obtenido el consentimiento informado de los pacientes y/o sujetos referidos en el artículo. Este documento obra en poder del autor de correspondencia.

Bibliografía

1. Tapia-Sansores M, Escudero-Salamanca M, Gutierrez-Solana-Ossa AV, Espinola-Zavaleta. Transillumination rendering of a prosthetic mitral valve endocarditis. *CJC Open*. 2020;3(4):555-6.
2. Karagodin I, Shah AP, Lang RL. Guided by the light-transillumination of a paravalvular leak. *JAMA Cardiol*. 2020;5(8):e203260.
3. Genovese D, Addetia K, Eric K, Megan K, Narang A, Patel AR, et al. First clinical experience with 3-dimensional echocardiographic transillumination rendering. *JACC Cardiovasc Imaging*. 2019;12(9):1868-71.