

CARTAS CIENTÍFICAS

Síndrome hipereosinofílico con choque cardiogénico: primer caso en México



Hypereosinophilic syndrome with cardiogenic shock: First Mexican case

Sr. Editor:

El síndrome hipereosinofílico (SHE) fue descrito por Chusid en 1975; se caracteriza por un exceso de eosinófilos circulantes con infiltración a tejidos y liberación de citosinas, lo cual causa daño a múltiples órganos¹. El SHE se define por hipereosinofilia (eosinófilos absolutos $> 1,500/\text{mm}^3$) persistente durante más de 6 meses y/o no identificar una causa secundaria de eosinofilia, además de signos y síntomas de afección orgánica mediada por eosinófilos^{1,2}. No existen datos oficiales pero se estima una prevalencia de 0.36-6.3 casos/100,000 habitantes³, la edad de presentación se sitúa en los 20-50 años de edad; las manifestaciones cardíacas solo se presentan en el 5% de los casos (sin existir una correlación entre eosinofilia y gravedad clínica); solo el 11% de los casos con SHE es positivo a la mutación FIP1L1-PDGFR⁴.

Informe de caso

Presentamos el caso de una mujer de 40 años de edad sin antecedentes patológicos de importancia. Se presentó a valoración con padecimiento de 4 días de evolución con disnea progresiva de medianos a pequeños esfuerzos, disnea paroxística nocturna y eventos aislados de angina en reposo de 5 min de duración.

A la exploración física en el área de urgencias se encontró con saturación O₂ al aire ambiente del 70%, FC 140 lpm, FR 40 rpm, TAM < 60 mmHg, ruidos cardíacos acentuados y estertores crepitantes bilaterales, fiebre de 38.6 °C. La radiografía de tórax mostró datos de congestión vascular pulmonar y derrame pleural bilateral. Resultados de laboratorio al ingreso: Hb 15.3 g/dl (14-18 g/dl), plaquetas 306 (150-450), leucocitos 21.8 (4.5-11) con 54% eosinófilos (0-3%), sin formas inmaduras en el frotis periférico, dímero D 3040 ng/ml (0-199), BNP 936.2 pg/ml (0-99), CPK-MB 86.6 ng/ml (0-4), mioglobina 102.7 ng/ml (17.4-105.7), troponina I 15.71 ng/ml (0-0.04). ECG con taquicardia sinusal,

bloqueo de fascículo anterior, complejos QS en derivaciones V1 a V4.

Por ser uno de los diagnósticos diferenciales se descartó tromboembolia pulmonar, por medio de angiografía de vasos pulmonares. El ecocardiograma transtorácico (ETT) mostró acinesia del septum y pared anterior en sus 3 segmentos, hipocinesia de pared inferior, acinesia del ápex, disfunción ventricular con fracción de expulsión del ventrículo izquierdo (FEVI) del 18%, trombo apical en ventrículo izquierdo (diámetros mayores de 24×18 mm); insuficiencia mitral y tricúspide ligeras, además de derrame pericárdico (fig. 1 A y B). Sin evidencia en estudios de laboratorio de causa secundaria de eosinofilia. La paciente requirió ventilación mecánica invasiva y se proporcionó manejo médico de falla cardíaca aguda. En estudios de control a las 24 h con Hb 13.9 g/dl, leucocitos 28.9 con 55% de eosinófilos y nuevo ETT sin cambios relevantes respecto al inicial.

Debido a la coexistencia del estado de choque, fiebre persistente e hipereosinofilia primaria se sospechó SHE, se inició tratamiento con hidrocortisona 100 mg IV c/8 h y mesilato de imatinib 400 mg vía oral (VO) por sonda nasoyeyunal c/24 h. En estudios de control a las 24 h se reportó Hb 11.6, leucocitos 8.5, con 7.2% de eosinófilos y ETT a las 72 h con disminución de diámetros de trombo-apical (17×16 mm) sin modificación en los trastornos de movilidad, FEVI del 30%, TAPSE 14, PSAP 18 mmHg. Se logró disminuir dosis de vasopresores y suspensión de los mismos a las 72 h del ingreso, manteniéndose hemodinámicamente estable y afebril. Los cultivos microbiológicos (hemocultivos, urocultivo, cultivo de secreciones bronquiales) fueron negativos. La paciente fue extubada a los 5 días del ingreso y los estudios de control al sexto día del ingreso reportaron Hb 9.2 g/dl, leucocitos 8, con 13.3% de eosinófilos y ETT manteniendo trombo-apical, con acinesia anterior e inferior del segmento apical sin otros trastornos de movilidad, FEVI del 45%, TAPSE 25, PSAP 36 mmHg. Posteriormente en los controles seriados de BH mantuvo recuento absoluto de eosinófilos normales y mejoría de función ventricular. El resultado molecular de la fusión de los genes FLIP1L1/PDGFR⁴ fue negativo (fig. 1E), los niveles de troponina I fueron normales a los 12 días de iniciado el tratamiento. La paciente se egresó y mantuvo tratamiento con prednisona VO (dosis de mantenimiento 20 mg/día) y mesilato de imatinib 400 mg VO/día; un mes después de la hospitalización se realizó ETT de seguimiento que mostró movilidad y FEVI normales sin evidencia de trombos (fig. 1C y D).

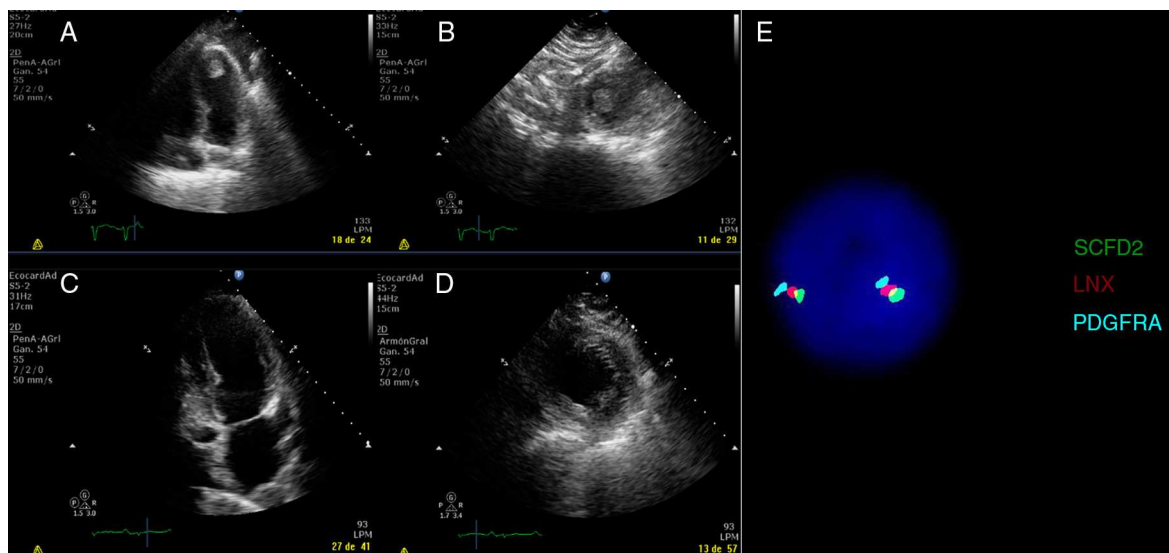


Figura 1 Ecocardiograma transtorácico (ETT). A, B): Proyección apical de 4 cámaras y eje corto, se observa imagen redondeada apical sugestiva de trombo en ventrículo izquierdo (diámetros mayores de 24×18 mm); acinesia del septum y pared anterior en sus 3 segmentos, hipocinesia de pared inferior, acinesia del ápex, disfunción ventricular con fracción de expulsión del ventrículo izquierdo (FEVI) del 18%, Insuficiencia mitral y tricúspide ligeras, además de derrame pericárdico. C, D) ETT, un mes después del egreso hospitalario: no se observaron trombos, sin defectos de movimiento, FEVI 45%, sin derrame pericárdico, solo con insuficiencia mitral y tricúspide ligeras. E) Hibridación in situ con inmunofluorescencia (FISH), análisis con SCFD2, LNX y PDGFRA/KID (4q12) específico para la fusión FIP1L1-PDGFR (asociado con leucemia eosinofílica crónica, mastocitosis sistémica y SHE), con resultado negativo en este caso (Abbott Molecular/Vysis).

Discusión

El diagnóstico de SHE se basa en los criterios propuestos por Chusid, los cuales se cumplen en el caso descrito (eosinófilos absolutos $> 1,500/\text{mm}^3$, sin una causa secundaria de eosinofilia, signos y síntomas de afección miocárdica mediada por eosinófilos) y también representa un diagnóstico por exclusión al descartar otras causas de afección orgánica (el tipo de evaluación será individualizada y dependerá de la presentación clínica). Entre las causas secundarias más frecuentes están las infecciones parasitarias, reacciones de hipersensibilidad a fármacos y neoplasias; las alteraciones cardíacas se llegan a presentar hasta en el 50% de los casos (en series más recientes solo en el 5%), siendo la miocarditis eosinofílica la principal causa de mortalidad^{1,2,4,5}.

Los trastornos asociados a la fusión de los genes FLIP1L1/PDGFR son leucemia eosinofílica crónica, leucemia mieloide aguda y el linfoma linfoblástico precursor de células T; dicha alteración genética se llega a detectar hasta en el 11% de los casos de SHE y su presencia se asocia con mayor daño miocárdico, insuficiencias valvulares (especialmente válvulas mitral y tricúspide) y trombos intracavitarios⁶. En el caso descrito se determinó y no se encontró dicha alteración genética (fusión de FLIP1L1/PDGFR), sin embargo la paciente presentó las alteraciones cardíacas asociadas, además de choque cardiogénico.

En el SHE se han descrito 3 estadios de lesión cardíaca; el primer estadio se caracteriza por presencia de necrosis aguda por infiltración miocárdica eosinofílica, con un tiempo de evolución de un día a 3 meses con o sin presencia de síntomas; el incremento de enzimas cardíacas indica el daño por infiltración celular; el ETT puede ser normal y la IRM

detecta los cambios asociados. Segundo estadio (intermedio) es caracterizado por formación de trombos murales a nivel del endocardio dañado, generalmente con localización apical del ventrículo izquierdo, y en el tercer estadio predomina la presencia de fibrosis miocárdica⁷⁻⁹.

El presente caso desarrolló alteraciones cardiovasculares características de los estadios uno y 2, de los cuales predominó la disfunción miocárdica y la presencia de trombo apical en ventrículo izquierdo.

La administración de esteroides de forma empírica se recomienda en los casos de SHE con mutación FLIP1L1/PDGFR negativa, que presentan afección miocárdica o neurológica que comprometan la vida (con el fin de disminuir el daño al órgano afectado) y representan la primera línea de tratamiento. El uso de mesilato de imatinib (400 mg/día) es controvertido cuando la mutación FLIP1L1/PDGFR es negativa, y se utiliza como segunda línea de tratamiento cuando no hay respuesta clínica a esteroides; la terapia dual como medida inicial se justifica solo en casos de falla cardíaca aguda con rápida evolución y eosinofilia marcada¹⁰. En el caso reportado, debido a la respuesta insatisfactoria al tratamiento de primera línea y por la gravedad del paciente, se decidió iniciar manejo dual con esteroides y mesilato de imatinib; la paciente evolucionó de forma satisfactoria y posteriormente se egresó con prednisona VO (1 mg/kg de peso) y mesilato de imatinib 400 mg/día, manteniendo respuesta clínica al mes de seguimiento.

Conclusión

El diagnóstico de SHE requiere de una alta sospecha clínica y del cumplimiento de los criterios diagnósticos descritos, la afección cardíaca no es común pero en caso de presentarse

pone en riesgo la vida. Solo en casos de falla cardiaca aguda de rápida evolución y eosinofilia marcada, el tratamiento empírico dual con esteroides y mesilato de imatinib puede llegar a ser la única alternativa terapéutica.

Bibliografía

1. Chusid DC, West BC, Wolf SM. The hypereosinophilic syndrome. Analysis of fourteen cases with review of the literature. *Medicine*. 1975;54:1-27.
2. Klion AD, Bochner BS, Gleich GJ, et al. Approaches to the treatment of hypereosinophilic syndromes: A workshop summary report. The Hypereosinophilic Syndromes Working Group. *J Allergy Clin Immunol*. 2006;117:1292-302.
3. Crane MM, Chang CM, Kobayashi MG, et al. Incidence of myeloproliferative hypereosinophilic syndrome in the United States and an estimate of all hypereosinophilic syndrome incidence. *J Allergy Clin Immunol*. 2010;126:179-81.
4. Ogbogu PU, Bochner BS, Butterfield JH, et al. Hypereosinophilic syndrome: A multicenter, retrospective analysis of clinical characteristics and response to therapy. *J Allergy Clin Immunol*. 2009;124:1319-25.
5. Weller PF, Buley GJ. The idiopathic hypereosinophilic syndrome. *Blood*. 1994;83:2759-79.
6. Stevens H, Campo E, Harris NL, et al. Myeloid and lymphoid neoplasms with eosinophilia and abnormalities of PDGFRB or FGFR1. WHO classification of tumours of haematopoietic and lymphoid tissue. 4th ed Lyon: IARC Press; 2008. p. 68-73.
7. Ogbogu P, Rosing DR, Horne MK. Cardiovascular manifestations of hypereosinophilic syndromes. *Immunol Allergy Clin North Am*. 2007;27:457-75.
8. Syed IS, Martinez MW, Feng DL, et al. Cardiac magnetic resonance imaging of eosinophilic endomyocardial disease. *Int J Cardiol*. 2008;126:e50-2.
9. Pitini V, Arrigo C, Azzarello D, et al. Serum concentration of cardiac troponin T in patients with hypereosinophilic syndrome treated with imatinib is predictive of adverse outcomes. *Blood*. 2003;102:3456-7.
10. Klion AD. How I treat hypereosinophilic syndromes. *Blood*. 2009;114:3736-41.

Víctor Manuel Anguiano-Alvarez^{a,*}, Paris Troyo-Barriga^b, Roberto de la Peña^c, Manuel García-Graullera^b y Alonso Gutiérrez-Romero^a

^a, *Medicina Interna, Fundación Clínica Médica Sur, México, D.F, México*

^b *Departamento de Cardiología, Fundación Clínica Médica Sur, México, D.F, México*

^c *Servicio de Hematología, Instituto Nacional de Ciencias médicas Salvador Zubiran, , México, D.F, México*

* Autor para correspondencia. Fundación Clínica Médica Sur, Puente de Piedra n.º 150, Col. Toriello Guerra. C.P. 14050, México, D.F. Teléfono: +01 55 54247200; fax: +01 55 56669133.

Correo electrónico: vanguianin1@hotmail.com (V.M. Anguiano-Alvarez).

<http://dx.doi.org/10.1016/j.acmx.2015.01.002>

Administración de ticagrelor junto a fibrinólisis en un caso de infarto agudo de miocardio con elevación del segmento ST



Ticagrelor as an adjunct to fibrinolysis for the treatment of a patient with an acute ST elevation myocardial infarction

Sr. Editor:

En el momento actual la fibrinólisis es aún el tratamiento inicial para muchos pacientes con un infarto agudo de miocardio con elevación del segmento ST (IAMCEST) que no tienen acceso a una sala de hemodinámica. El efecto beneficioso de la coadministración del ácido acetilsalicílico (AAS) y el clopidogrel junto con la terapia fibrinolítica está bien establecido en las recomendaciones de las guías de práctica clínica¹. Sin embargo, muy poco se sabe del efecto de los nuevos antiagregantes plaquetarios, como el ticagrelor o el prasugrel, en el contexto de la fibrinólisis. Aquí informamos el caso de un paciente con un IAMCEST que fue tratado con fibrinólisis después de recibir una dosis de carga de 180 mg de ticagrelor y 300 mg de AAS.

Varón de 53 años, fumador, que acude a urgencias de una clínica privada que se encuentra al lado de su domicilio, con dolor precordial de reciente comienzo. El

electrocardiograma mostró fibrilación auricular con respuesta ventricular media \pm 110 por minuto y supradesnivel persistente del segmento ST > 2 mm en DI y aVL e infra-desnivel del ST «en espejo» en V3-V4 (fig. 1). Con el diagnóstico de IAMCEST lateral, al paciente se le administra 300 mg de AAS y 180 mg de ticagrelor y se contactó con su hospital de referencia para intervención percutánea coronaria (IPC) primaria. Antes del traslado, tuvo de forma súbita paro cardiorrespiratorio secundario a fibrilación ventricular que requirió desfibrilación y reanimación cardiopulmonar. Ante la inestabilidad clínica se procedió a intubación y ventilación mecánica, seguido de fibrinólisis con 50 mg de tenecteplasa más 30 mg de enoxaparina y se le trasladó a hospital con capacidad de IPC. Ingresó con IAMCEST sin criterios de reperfusión a los 90 min de haberse iniciado el manejo trombolítico y con inestabilidad hemodinámica con hipotensión arterial mantenida por debajo de 90 mm Hg. Se indicó y realizó IPC de rescate vía arteria femoral. Se demostró una oclusión trombótica en la arteria circunfleja proximal con flujo inicial TIMI 0 (*Thrombolysis In Myocardial Infarction*)² (fig. 2). La arteria descendente anterior y la arteria coronaria derecha no tenían lesiones. Se procedió a tratar la lesión culpable. Una vez conseguido el paso de una guía de angioplastia al vaso distal se administró un bolo de abciximab intracoronario y se realizó tromboaspiración, que recuperó flujo TIMI 3. Se finalizó con la implantación de un stent metálico de 3 x 37 mm en la arteria circunfleja proximal. El