

ARTÍCULO ESPECIAL

Contribuciones de la electrovectocardiografía mexicana[☆]



Alfredo de Micheli^{a,*} y Pedro Iturralde-Torres^b

^a Instituto Nacional de Cardiología Ignacio Chávez, México

^b Departamento de Electrofisiología, Instituto Nacional de Cardiología Ignacio Chávez, México

Recibido el 28 de enero de 2014; aceptado el 30 de octubre de 2014

PALABRAS CLAVE

Electrovectocardiografía moderna;
Electrovectocardiografía mexicana;
Electrofisiología;
México

KEYWORDS

Electrophysiology;
Modern electrovectorcardiography;
Mexican electrovectorcardiography;
Mexico

Resumen Se relatan las etapas principales del largo camino que llevó a la estructuración de la electrovectocardiografía moderna a partir de las bases establecidas por Willem Einthoven (1860-1927), catedrático de fisiología en la Universidad de Leyden (Holanda), quien presentó su electrocardiógrafo de cuerda en 1901, tiempo en que se llegó a asentarse la electrovectocardiografía mexicana gracias a los desvelos del Dr. Demetrio Sodi Pallares, discípulo de F.N. Wilson en Ann Arbor. El Dr. Sodi creó la Escuela Mexicana, la cual tuvo primacía en dicho campo y fue reconocida internacionalmente durante algunas décadas. Tal hecho se debe al enfoque racional y no empírico de la exploración eléctrica del corazón, gracias a la aplicación del procedimiento galileano de carácter inductivodeductivo. Allí fue posible llegar a través del estudio de los procesos de despolarización y repolarización miocárdicas, en condiciones normales y con bloqueo de rama, realizado por el Dr. Gustavo A. Medrano y sus colaboradores. En la década de 1950, se estudiaron las manifestaciones electrovectocardiográficas del infarto miocárdico no complicado y complicado por trastornos del ritmo y de la conducción, así como de los bloqueos proximales o tronculares y distales o periféricos. Los discípulos actuales de dicha Escuela se ocupan ahora de problemas de arritmología cardiaca con resultados muy prometedores.

© 2014 Instituto Nacional de Cardiología Ignacio Chávez. Publicado por Masson Doyma México S.A. Todos los derechos reservados.

Contributions of the Mexican electrovectorcardiography

Abstract We narrate the main stages of the long journey that led to the structuring of modern electrovectorcardiography based on the fundamentals established by Willem Einthoven (1860-1927), who held the physiology chair of the Leyden University (The Netherlands), and presented his string electrocardiograph in 1901. The Mexican electrovectorcardiography became strong thanks to the endeavor of Dr. Demetrio Sodi Pallares, a disciple of F.N. Wilson of Ann Arbor. Dr. Sodi Pallares founded the Mexican School of Electrovectorcardiography, which was a cornerstone

[☆] Homenaje a la memoria del Dr. Gustavo A. Medrano.

* Autor para correspondencia. Juan Badiano N.º 1. Col. Sección XVI. Tlalpan. México, D.F. Teléfono: +52 55 55 73 29 11 Ext 1310.
Correo electrónico: alessandro.micheli@cardiologia.org.mx (A. de Micheli).

in the field and was widely recognized internationally for several decades. This fact is due to the rational and not empirical approach to the electrical exploration of the heart, thanks to the application of the inductive–deductive Galilean procedure. It was then possible to obtain these results, through the study of myocardial depolarization and repolarization processes, under normal conditions and with bundle branch block, performed by Dr. Gustavo A. Medrano and collaborators, in the 1950 decade. The electrovectorcardiographic manifestations of the non complicated myocardial infarct were the object of studies, as well as those of the infarction complicated with rhythm and conduction disorders. Likewise, proximal and distal or peripheral blocks were studied. The current disciples of that School are now studying of cardiac arrhythmias with promising results.

© 2014 Instituto Nacional de Cardiología Ignacio Chávez. Published by Masson Doyma México S.A. All rights reserved.

La electrovectocardiografía moderna

La electrovectocardiografía moderna se inició a principios del siglo xx, cuando Willem Einthoven, catedrático de fisiología en la Universidad de Leyden (Holanda), presentó su electrocardiógrafo de cuerda (1901)¹. Poco después pudo publicar trazos electrocardiográficos clínicos. El electrocardiógrafo original de Einthoven, máquina monumental intransportable, sufrió varios perfeccionamientos a partir de 1911, cuando comenzó a ser fabricado en serie por la compañía inglesa «Cambridge & Paul Scientific Instrument Co». Y tras el intento pionero del fisiólogo ruso Alejandro Filippovich Samoylov (1909), se publicó el texto de electrocardiografía clínica del inglés sir Thomas Lewis: *Clinical Electrocardiography*, Londres, 1913.

El primer electrocardiógrafo fue introducido en EE. UU. por un profesor de la Universidad del estado de Nueva York en Syracuse, donde se conserva como una pieza muy valiosa. A su vez, el Dr. Ignacio Chávez Sánchez trajo el primer aparato (Boulitte) a México en 1927, y el entonces estudiante de medicina Manuel Vaquero elaboró en 1928 la primera tesis recepcional sobre electrocardiografía.

La exploración eléctrica del corazón en sus modalidades electrocardiográfica y vectocardiográfica –esta última iniciada a fines de la década de 1930²–, examina el mismo fenómeno eléctrico pero con enfoque: analítico y circunscrito con la electrocardiografía, sintético y espacial con la vectocardiografía. El propio Schellong, iniciador de tal procedimiento, al parecer recomendaba el estudio vectocardiográfico no como una alternativa al electrocardiográfico, sino como un complemento muy útil de este último. La electrocardiografía y la vectocardiografía, pues, se complementan al integrarse en un método de exploración electrovectocardiográfica esencialmente funcional, que permite aun ciertas inferencias anatómicas y electrolíticas.

La electrovectocardiografía mexicana

La exploración electrovectocardiográfica, que preconizara F. N. Wilson en Ann Arbor y aplicara con acierto Demetrio Sodi Pallares a la cabeza de la Escuela Mexicana³, puede considerarse lógica o racional desde un punto de vista epistemológico. De hecho, en sus análisis e interpretaciones,

sigue el método galileano inductivodeductivo, amén de la analogía y la inferencia probabilística. El mérito fundamental de esta obra loable es haber llevado con audacia el nivel celular, hecho del que derivaron importantes adelantos diagnósticos y notables implicaciones terapéuticas.

En la década de 1950 permitieron representar el proceso de despolarización y repolarización miocárdicas mediante vectores resultantes de los frentes de onda –estos concebidos como dipolos de acuerdo con la teoría de Craib–, los que se desarrollan en el tiempo y en el espacio. Así fue posible representar el proceso de activación auricular con los vectores resultantes originados, respectivamente, en la aurícula derecha y en la izquierda. El vector medio de dicho fenómeno, que corresponde al eje eléctrico de la onda auricular (P), se orienta hacia la izquierda, abajo y discretamente adelante de su punto de origen. De modo semejante, se logró sintetizar el proceso de activación ventricular con 3 vectores resultantes principales, que explican la morfología de los complejos ventriculares registrados en las derivaciones intracardiacas y externas, así como las características de las curvas vectocardiográficas ventriculares. Tales adquisiciones se expusieron en el texto básico de Sodi Pallares (1956).

A su vez, investigaciones⁴⁻⁸ realizadas por el Dr. Gustavo A Medrano y sus colaboradores en corazón canino *in situ* demostraron la sucesión del proceso de despolarización ventricular con activación normal y con bloqueo de rama y documentaron la existencia del llamado salto de onda a través de la barrera intraseptal. Este fenómeno es responsable de la aberrancia de los complejos ventriculares en la mayoría de las extrasístoles y taquicardias originadas en aval de la bifurcación del tronco común de His, mientras que su ausencia explica la falta de aberrancia de los complejos ventriculares en la mayoría de las extrasístoles y taquicardias generadas por arriba de dicha bifurcación. Por otro lado, la presencia o ausencia del «salto de onda» permite establecer también el diagnóstico diferencial entre los bloqueos ventriculares proximales y los distales o periféricos. Todo esto se comprobó gracias a estudios experimentales en animales de laboratorio, generalmente perros.

En la década mencionada, se iniciaron también por Cabrera y Monroy^{9,10} investigaciones acerca de las sobrecargas ventriculares con base en principios de fisiología, hemodinámica, matemática y física (figs. 1 y 2). Debido a tales labores, fue posible desglosar las manifestaciones

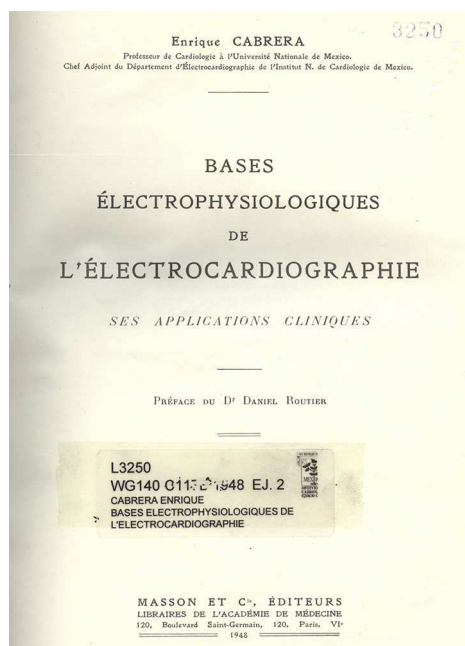


Figura 1 Libro de Electrocardiografía, por el Dr. Enrique Cabrera (París, 1950).

eléctricas de las sobrecargas sistólica y diastólica de los ventrículos, así como las de hipercarga, por ejemplo en la vagotonía. Dichos estudios se continuaron más tarde, extendidos a los grados intermedios de sobrecarga^{11,12}, a las correlaciones electrohemodinámicas durante la realización de sobrecargas experimentales progresivas en presencia y ausencia de pericardio¹³. Asimismo se han estudiado, en la comunicación interauricular¹⁴, las variaciones postoperatorias precoces y tardías de los datos electrocardiográficos de

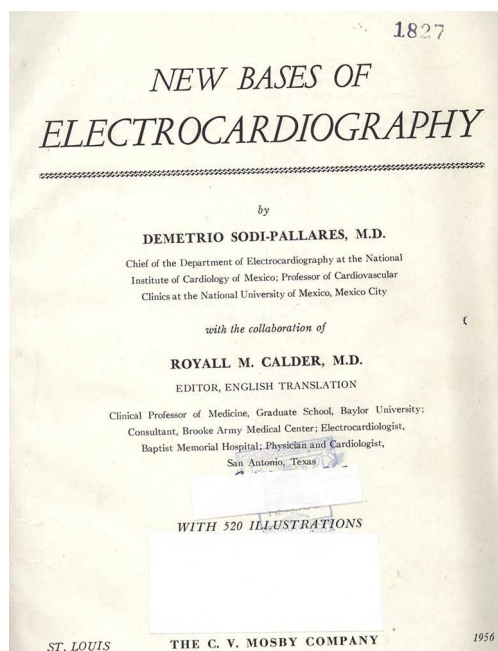


Figura 2 Libro de Electrocardiografía, por el Dr. Demetrio Sodi Pallares (Saint-Louis, Miss., 1956).

sobrecarga ventricular derecha, así como de los trastornos homolaterales de la conducción de tipo proximal y distal.

Durante la década de 1960, en otra serie de investigaciones se lograron los registros de los potenciales del tejido especializado de conducción auriculoventricular en corazón canino *in situ*¹⁵. Los resultados logrados en dichos estudios abrieron el camino para obtener una mejor definición del concepto de «endocardio eléctrico»¹⁶, entidad funcional no anatómica, y para localizar la acción selectiva de fármacos utilizados en la clínica.

Tiene gran importancia la exhaustiva investigación experimental y clínica acerca de las manifestaciones electrovectocardiográfica de la presencia de miocardio inactivable, no complicada y complicada con trastornos del ritmo y de la conducción. Iniciada en 1959 por Sodi Pallares et al., con un ensayo de correlación anatomoelectrocardiográfica¹⁷, se prosiguió durante toda la década de 1960 en lo concerniente al infarto aislado del ventrículo izquierdo. Durante la década de 1970 esta línea de estudio abarcó las manifestaciones eléctricas de los infartos del ventrículo derecho y de los biventriculares anteriores y posteriores experimentales y clínicos. Se investigaron también las manifestaciones electrocardiográficas del infarto parietal del ventrículo izquierdo asociado con bloqueos distales aislados y combinados. El amplio programa de estudios experimentales y clínicos en torno a las manifestaciones del síndrome del infarto miocárdico se continuó en la década de 1990 con la investigación experimental de los cambios electrovectocardiográficos producidos por la presencia de una zona inactivable en la pared posterior del ventrículo derecho¹⁸ y por los biventriculares¹⁹. Asimismo, se estudiaron las manifestaciones eléctricas de la presencia de una zona de miocardio inactivable subendocárdica, intramural y transmural de la pared libre del ventrículo izquierdo²⁰⁻²². Se trató de desglosar las manifestaciones eléctricas de la asociación de miocardio inactivable con un síndrome de preexcitación ventricular²³.

Los aspectos eléctricos de los 3 componentes del síndrome de infarto, esto es, isquemia, lesión y necrosis, han sido explorados también cuando se relacionaban con complejos ventriculares extrasistólicos y postextrasistólicos²⁴. Y se demostraron experimentalmente las consecuencias de dichas alteraciones sobre la contractilidad del miocardio ventricular afectado. Tales estudios fueron objeto de comunicaciones pertinentes en los congresos de la especialidad a partir de 1969. Los resultados de las investigaciones pertinentes se han presentado y discutido en artículos y capítulos de libros publicados por miembros del departamento de Electrovectocardiografía de nuestro Instituto a lo largo de los años.

Cabe mencionar que los potenciales del tejido especializado de excitación se han estudiado directamente tanto en condiciones normales como en presencia de bloqueos experimentales y clínicos. La actividad eléctrica de estructuras cardiacas especializadas fue demostrada inicialmente por Coraboeuf y Weidmann en 1949²⁵. Después se demostró en el nodo auriculoventricular, en corazón aislado y perfundido, por miembros de nuestro Instituto (1958)²⁶ por Sodi Pallares et al.²⁷ en el corazón *in situ* (1959), por fin en corazón humano por Scherlag et al. (1969)²⁸.

Cabe mencionar, además, nuestra contribución al diagnóstico de los bloqueos periféricos no complicados y

complicados²⁹⁻³⁵. Por su parte, las bases electrofisiopatológicas de los componentes del síndrome de infarto miocárdico inspiraron la terapéutica denominada metabólica y, en este caso específico, la modalidad de las venoclisis con soluciones de glucosa-insulina-potasio, propuestas por Sodi Pallares en la década de 1960. Estas parecen ser útiles al emplearlas en las unidades coronarias, o hasta en las ambulancias, como protección válida del miocardio en riesgo en la fase aguda del infarto miocárdico y también en otras condiciones de riesgo para el miocardio.

Actualmente en el departamento de Electrofisiología de nuestro Instituto mostramos un somero panorama histórico de las contribuciones de la electrovectocardiografía mexicana, como homenaje póstumo a uno de sus máximos colaboradores: Gustavo A. Medrano.

La realización de estudios electrofisiológicos y técnicas de mapeo intraoperatorio permitió la definición de múltiples patrones electrocardiográficos, de acuerdo con diferentes localizaciones de las vías accesorias a lo largo del surco auriculoventricular.

Para mejorar los resultados de la ablación en pacientes con síndrome de Wolff-Parkinson-White diseñamos un nuevo algoritmo. Al analizarlo, el complejo QRS en las derivaciones DIII, V1 y V2, los autores localizan las vías accesorias en 5 sitios con un 88% de probabilidad de éxito. El nuevo algoritmo electrocardiográfico que se presenta, utilizando un análisis secuencial de la forma del complejo QRS en 3 derivaciones, es simple y eficaz. Esto facilita el análisis electrocardiográfico de los pacientes con síndrome de Wolff-Parkinson-White y mejora el resultado de la ablación con radiofrecuencia. Los autores pueden diferenciar una localización lateral o anterolateral izquierda, anteroseptal derecha, posteroseptal o posterolateral izquierda y derecha y lateral derecha³⁶.

El reconocimiento electrocardiográfico del síndrome de Wolff-Parkinson-White es difícil en pacientes con anomalía de Ebstein, debido a que su patrón clásico de PR corto con onda delta no siempre se encuentra claro.

En otro de nuestros estudios realizados en el Instituto, que incluyó una serie consecutiva de 226 pacientes con anomalía de Ebstein, 64 pacientes (28%) tuvieron episodios de taquicardia supraventricular documentada; 33 (grupo A) de ellos tuvieron una vía accesoria única de localización derecha a la cual se le realizó una ablación de forma exitosa, y de este grupo únicamente 21/33 (62%) presentaron un electrocardiograma con la imagen típica de síndrome de Wolff-Parkinson-White y en ninguno de ellos se advirtió una morfología con bloqueo de la rama. Del grupo total de pacientes con anomalía de Ebstein, se escogieron 30 (grupo B) con las mismas características clínicas y ecocardiográficas que el grupo de 33 pacientes con taquicardias. En 28 de ellos (93%) la imagen electrocardiográfica fue típica de bloqueo de la rama derecha en tanto este bloqueo apareció en 31 de los 33 (94%) pacientes del grupo A después de eliminar la conducción por la vía accesoria mediante la aplicación de radiofrecuencia. La ausencia de la imagen de bloqueo de la rama derecha en pacientes con anomalía de Ebstein y taquicardias supraventriculares recurrentes tuvo un 98% de sensibilidad y un 92% de especificidad para el diagnóstico de síndrome de Wolff-Parkinson-White asociado. El valor predictivo positivo fue del 91% (intervalo de confianza del 95%: 0.77-0.97) y el valor predictivo negativo, del 98% (intervalo

de confianza del 95%:0.85-0.99). De este estudio concluimos que un 30% de los pacientes con anomalía de Ebstein y taquicardias supraventriculares presentan un electrocardiograma con ausencia o mínimo grado de preexcitación; en este grupo de enfermos la ausencia de la imagen de bloqueo de la rama derecha es muy sugestiva de presencia de una vía accesoria de tipo Kent ipsilateral al sitio del bloqueo^{37,38}.

Financiación

No se recibió patrocinio de ningún tipo para llevar a cabo este artículo.

Conflicto de intereses

Los autores declaran no tener ningún conflicto de intereses.

Bibliografía

1. Einthoven W. Un nouveau galvanomètre. *Arch Neerl Sci Exactes Nat.* 1901;6:425-633.
2. Schellong F. Vektordiagraphie des Herzens als Klinische Methode. *Klin Wschr.* 1938;17:453-7.
3. Sodi Pallares D. *New bases of electrocardiography.* Saint-Louis, Miss: The C. V. Mosby Co; 1956.
4. Medrano GA, Pileggi F, Sotomayor A, et al. Nuevas investigaciones sobre la activación del tabique interventricular en condiciones normales y con bloqueo de rama. Parte I. Estudio de la porción posterolateral del tabique. *Arch Inst Cardiol Mex.* 1956;26:616-43.
5. Medrano GA, Pileggi F, Sotomayor A, et al. Nuevas investigaciones sobre la activación del tabique interventricular en condiciones normales y con bloqueo de rama. Parte II. Estudio de la porción anterolateral del tabique. *Arch Inst Cardiol Mex.* 1957;27:299-322.
6. Medrano GA, Pileggi F, Sotomayor A, et al. Nuevas investigaciones sobre la activación del tabique interventricular en condiciones normales y con bloqueo de rama. Parte III. Estudio del tercio medio del tabique. Porciones anterior y media. *Arch Inst Cardiol Mex.* 1957;27:609-44.
7. Medrano GA, Pileggi F, Bisteni A, et al. Nuevas investigaciones sobre la activación del tabique interventricular en condiciones normales y con bloqueo de rama. Parte IV. Estudio de la porción posterior del tercio medio. *Arch Inst Cardiol Mex.* 1958;28:812-34.
8. Medrano GA, Bisteni A, Brancato RW, et al. The activation of the interventricular septum in the dog's heart in normal conditions and in bundle branch block. *Ann NY Acad Sci.* 1957;65:804-17.
9. Cabrera E, Monroy JR. Systolic and diastolic loading of the heart. I. Physiologic and clinical data. *Am Heart J.* 1952;43:661-8.
10. Cabrera E, Monroy JR. Systolic and diastolic loading of the heart. II. Electrocardiographic data. *Am Heart J.* 1952;43:669-86.
11. De Micheli A, Medrano GA, Martínez Ríos MA, et al. Aspectos electrovectocardiográficos de las sobrecargas diastólica y mixta del ventrículo derecho. *Arch Inst Cardiol Mex.* 1985;55:97-107.
12. De Micheli A, Medrano GA, Casanova JM. Aspectos electrovectocardiográficos de las sobrecargas sistólica y diastólica del ventrículo izquierdo. *Arch Inst Cardiol Mex.* 1990;60:127-35.
13. De Micheli A, Medrano GA, García Moreira C. Influencia del pericardio en las sobrecargas experimentales diastólica y mixta del ventrículo derecho. *Rev Port Cardiol.* 1984;3:663-8.
14. De Micheli A, Medrano GA, Casanova JM. Cambios en la despolarización y la repolarización ventriculares en 116 casos de CIA operada. *Arch Inst Cardiol Mex.* 1989;59:463-72.

15. Medrano GA, Sodi Pallares D, de Micheli A, et al. A study of the potentials of the Purkinje tissue. *Am Heart J.* 1960;60:562-80.
16. Sodi Pallares D, Medrano GA, de Micheli A, et al. Unipolar QS morphology and Purkinje potential of the free left ventricular wall. The concept of electrical endocardium. *Circulation.* 1961;23:836-46.
17. Sodi Pallares D, Anselmi G, Contreras R, et al. Proceso de activación y correlación anatómica en cortes seriados como base de una nueva clasificación de los infartos. En: *Symposium internacional sobre aterosclerosis y enfermedad coronaria.* México: Ed. Interamericana; 1960.
18. Medrano GA, de Micheli A. Right posterior ventricular necrosis. An experimental study. *J Electrocardiol.* 1979;12:197-204.
19. Medrano GA, de Micheli A, Iturralde P. On the electrocardiographic diagnosis of biventricular infarction. *Acta Cardiol.* 2000;55:283-8.
20. Medrano GA, de Micheli A. Electrocardiographic features in experimental subendocardial infarctions in canine heart. *J Electrocardiol.* 1994;27:263-73.
21. Medrano GA, de Micheli A. Infartos subendocárdicos anteroseptales experimentales. *Arch Inst Cardiol Mex.* 1989;59:353-60.
22. Medrano GA, de Micheli A. Infartos experimentales subendocárdicos posteroinferiores. *Arch Inst Cardiol Mex.* 1990;60:331-9.
23. De Micheli A, Medrano GA. Manifestaciones electrovectocardiográficas del síndrome de WPW con cardiopatía asociada. *Arch Inst Cardiol Mex.* 1989;59:309-21.
24. Bisteni A. La lesión y la isquemia miocárdicas. México: Ed. La Prensa Médica Mexicana; 1976.
25. Coraboeuf E, Weidmann S. Potentiels d'action du muscle cardiaque obtenus à l'aide de microélectrodes intracellulaires. *C R Soc Biol.* 1949;143:1360-1.
26. Alanís J, González H, López E. The electrical activity of the bundle of His. *J Physiol (Lond).* 1958;142:127-60.
27. Sodi Pallares D, Medrano GA, Bisteni A, et al. The electrograms of the conductive tissue in the normal dog's heart. *Am J Cardiol.* 1959;4:459-63.
28. Scherlag BJ, Lau SH, Helfant RH, et al. Catheter technique for recording His bundle activity in man. *Circulation.* 1969;39:13-8.
29. Medrano GA, de Micheli A, Cisneros F, et al. The anterior subdivision block of the left bundle branch of His. 1. The ventricular activation process. *J Electrocardiol.* 1970;3:7-12.
30. Medrano GA, Brenes C, de Micheli A, et al. Block of the posterior subdivision of the left bundle branch of His. *J Electrocardiol.* 1970;3:309-15.
31. Medrano GA, de Micheli A. Contribución experimental al diagnóstico de los bloqueos fasciculares derechos. *Arch Inst Cardiol Mex.* 1975;45:704-13.
32. De Micheli A, Medrano GA, Martínez Ríos MA. Bloqueos derechos en la comunicación interauricular. *Arch Inst Cardiol Mex.* 1978;48:1091-113.
33. De Micheli A, Medrano GA. Acerca de los bloqueos derechos distales. *Rev Lat Cardiol.* 1980;1:47-56.
34. Medrano GA, de Micheli A, Iturralde P. Peripheral heart blocks associated with myocardial infarcts: Clinical diagnosis based on experimental findings. *Curr Cardiol Rev.* 2008;4:140-7.
35. Sodi Pallares D, Testelli M, Fishleder BL, et al. Effects of an intravenous infusion of potassium-glucose-insulin solution on the electrocardiographic signs of myocardial infarction. *Am J Cardiol.* 1962;9:166-81.
36. Iturralde TP, Araya V, Colín L. A new electrocardiographic algorithm for the localization of accessory pathways using only the polarity of the QRS complex. *J Electrocardiol.* 1996;29:289-99.
37. Galván O, Iturralde P, Basagoitia AM, et al. Anomalía de Ebstein con síndrome de Wolff-Parkinson-White. *Arch Inst Cardiol Mex.* 1991;61:309-15.
38. Iturralde P, Nava S, Salica G, et al. Electrocardiographic characteristics of patients with Ebstein's anomaly before and after ablation of an accessory atrioventricular pathway. *J Cardiovasc Electrophysiol.* 2006;17:1-5.