

ARTÍCULO DE REVISIÓN

## Hipertensión arterial pulmonar asociada a virus de la inmunodeficiencia humana



José Luis Sandoval-Gutiérrez<sup>a</sup>, Luis Efren Santos-Martínez<sup>b,\*</sup>, Juan Rodríguez-Silverio<sup>c</sup>, Francisco Martín Baranda-Tovar<sup>d</sup>, Rosa María Rivera-Rosales<sup>e</sup> y Francisco Javier Flores-Murrieta<sup>c</sup>

<sup>a</sup> Departamento de Urgencias Respiratorias, Instituto Nacional de Enfermedades Respiratorias Ismael Cosío Villegas, Secretaría de Salubridad y Asistencia, México, D.F., México

<sup>b</sup> Departamento de Hipertensión Pulmonar y Función Ventricular Derecha, UMAE Hospital de Cardiología, Centro Médico Nacional Siglo XXI, Instituto Mexicano del Seguro Social, México, D.F., México

<sup>c</sup> Departamento de Farmacología, Instituto Nacional de Enfermedades Respiratorias Ismael Cosío Villegas, Secretaría de Salubridad y Asistencia, México, D.F., México

<sup>d</sup> Departamento de Cuidados Intensivos Posquirúrgicos Cardiovasculares, Instituto Nacional de Cardiología Ignacio Chávez, Secretaría de Salubridad y Asistencia, México, D.F., México

<sup>e</sup> Departamento de Patología, Instituto Nacional de Enfermedades Respiratorias Ismael Cosío Villegas, Secretaría de Salubridad y Asistencia, México, D.F., México

Recibido el 10 de diciembre de 2013; aceptado el 18 de octubre de 2014

### PALABRAS CLAVE

Virus de la inmunodeficiencia humana;  
Hipertensión Arterial Pulmonar;  
Sida;  
México

**Resumen** A partir de la presentación del tratamiento antirretroviral altamente efectivo, la esperanza de vida de los pacientes con virus de la inmunodeficiencia humana ha aumentado de manera significativa. En la actualidad, las causas de muerte son las complicaciones no infecciosas. Entre ellas, la hipertensión arterial pulmonar tiene una importancia especial. Es relevante la detección temprana para establecer la terapéutica con el objetivo de prevenir el desenlace fatal a futuro.

© 2013 Instituto Nacional de Cardiología Ignacio Chávez. Publicado por Masson Doyma México S.A. Todos los derechos reservados.

### KEYWORDS

Human immunodeficiency virus;

### Pulmonary arterial hypertension associated to human immunodeficiency virus

**Abstract** From the advent of the highly effective antiretroviral treatment, the life expectancy of patients with human immunodeficiency virus has increased significantly. At present, the causes of death are non-infectious complications. Between them, the pulmonary arterial

\* Autor para correspondencia. Avenida Cuauhtémoc No. 330, Colonia Doctores, Delegación Cuauhtémoc, CP 06720, México, D.F., México. Correo electrónico: [luis.santosma@imss.gob.mx](mailto:luis.santosma@imss.gob.mx) (L.E. Santos-Martínez).

Pulmonary Arterial Hypertension;  
AIDS;  
Mexico

hypertension has a special importance. It is important early detection to establish the therapeutic, with the objective of preventing a fatal outcome to future.

© 2013 Instituto Nacional de Cardiología Ignacio Chávez. Published by Masson Doyma México S.A. All rights reserved.

## Introducción

El tratamiento antirretroviral (ARV) altamente efectivo ha mejorado la supervivencia de los pacientes con virus de la inmunodeficiencia humana (VIH). En este grupo han aparecido enfermedades cardiovasculares debido a los años de vida ganados con esta modalidad de tratamiento<sup>1</sup>.

Los pacientes con VIH presentan más cardiopatías con respecto a la población en general debido a la inflamación endotelial que provoca el virus y los efectos colaterales de los ARV<sup>2</sup>.

La hipertensión arterial pulmonar (HAP) es una enfermedad progresiva caracterizada por la elevación de la presión media de la arteria pulmonar; durante décadas se ha diagnosticado en la población general a manera de exclusión, por lo que es relevante su detección en el primer nivel de atención.

La HAP desde el punto de vista anatomopatológico se caracteriza por lesión en el endotelio vascular pulmonar que obstruye la luz (fig. 1).

El primer caso de HAP-VIH fue reportado en 1987<sup>3</sup> en un paciente que falleció por VIH y nefropatía, pero que a la par presentaba lesiones vasculares en la circulación pulmonar compatibles con HAP. Posteriormente se empezaron a publicar casos aislados de HAP-VIH, ya que el tratamiento ARV permite el incremento en los años de vida y las complicaciones no infecciosas del VIH se hicieron presentes (dislipidemia, infarto agudo al miocardio,

enteropatía, hepatopatía, dermatopatía, etc.), entre ellas la HAP.

La patogénesis de la HAP-VIH se ha enfocado en el papel del virus, la estimulación crónica de los alfa 1 adrenerreceptores, el posible papel de la coinfección con el virus herpes humano tipo 8, la genética y enfermedades hepáticas asociadas<sup>4</sup>.

Existen al menos 34 millones de individuos en el mundo con esta infección viral<sup>5</sup>. Se considera que el binomio HAP-VIH ocurre en el 0.5% de los mismos, dando aproximadamente 200,000 casos con esta entidad. Pero en grupos susceptibles puede incrementarse la prevalencia hasta el 5% lo que daría al menos 1,750,000 casos.

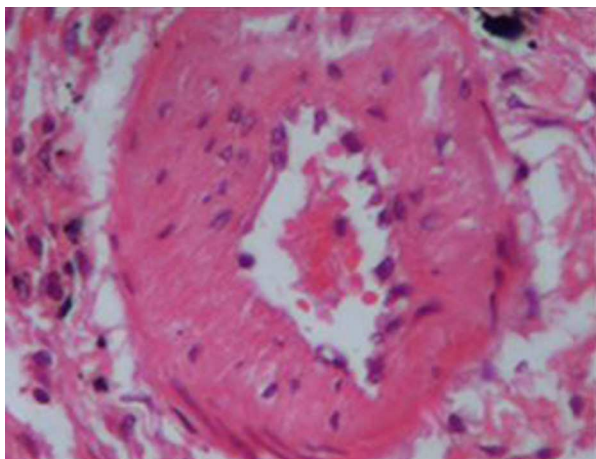
Para 2010 se habían reportado solo 500 casos en la literatura médica<sup>6</sup> lo cual nos habla del alarmante subdiagnóstico que existe en esta enfermedad.

Los pacientes infectados por VIH tienen un riesgo incrementado de padecer HAP hasta 2,500 veces. La supervivencia de la HAP-VIH sin tratamiento presenta una mortalidad devastadora (fig. 2).

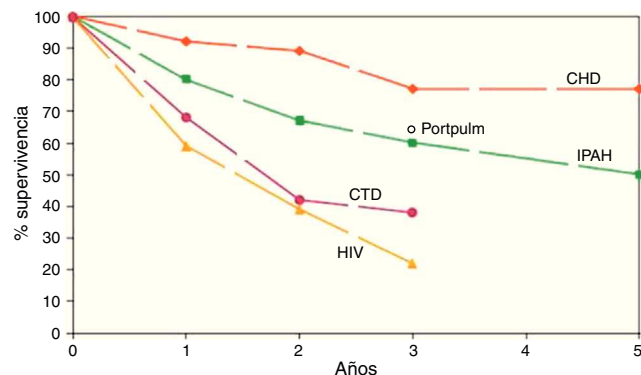
En la clasificación de Niza, Francia, el VIH se clasifica dentro del grupo I de la clasificación mundial de HAP<sup>7</sup> (tabla 1).

## Epidemiología

La prevalencia sugerida del 0.5% fue derivada de la cohorte suiza de 1,200 pacientes no tratados con VIH<sup>8</sup>. La cohorte



**Figura 1** Paciente masculino de 37 años de edad con VIH y lesiones en la arteria preacinar con hipertrofia de la media e hiperplasia excéntrica de la íntima. Tinción HE: hematoxilina-eosina.



**Figura 2** Supervivencia de las diferentes causas de HAP. CHD: enfermedades cardíacas; CTD: enfermedad tromboembólica crónica; HAP: hipertensión arterial pulmonar; HIV: virus de la inmunodeficiencia humana; IPAH: HAP idiopática; Portpul: HAP portopulmonar. Modificado de: <http://www.thoracic.org/education/breathing-in-america/resources/chapter-17-pulmonary-hypertension.pdf>.

**Tabla 1** Clasificación clínica de la HAP grupo I

1. Hipertensión arterial pulmonar (HAP)
  - 1.1 HAP idiopática
  - 1.2 HAP Hereditaria
    - 1.2.1 BMPR2
    - 1.2.2. ALK-1, ENG, SMAD9, CAV1, KCNK3
    - 1.2.3. Desconocida
  - 1.3 Inducida por drogas y toxinas
  - 1.4 Asociada con
    - 1.4.1 Enfermedad del tejido conectivo
    - 1.4.2 Infección VIH
    - 1.4.3. Hipertensión portal
    - 1.4.4 Enfermedad cardíaca congénita
    - 1.4.5 Esquistosomiasis

**Anexos**

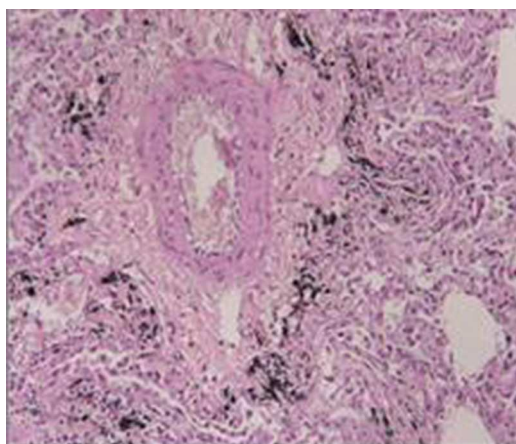
*Enfermedad venooclusiva y/o hemangiomatosis pulmonar capilar*  
Hipertensión pulmonar persistente del recién nacido

francesa estima una prevalencia del 0.46%<sup>9</sup>. La prevalencia varía de acuerdo a la población estudiada.

**Patogénesis**

La **figura 3** muestra las lesiones plexiformes que regularmente se encuentran en los pacientes con HAP-VIH; las proteínas accesorias del VIH son los posibles mecanismos involucrados en el efecto inflamatorio al endotelio del mismo virus. Nunca se ha observado el VIH de manera directa en las células endoteliales de la vasculatura pulmonar pero sí sus proteínas accesorias (Nef, Tat, Env)<sup>10</sup> El factor negativo (Nef) que es una proteína determinante para mantener la carga viral y los procesos de señalización se han localizado en células de endotelio vascular<sup>11</sup>.

Existen otros mecanismos por los que el VIH puede causar HAP. Este virus induce inflamación crónica caracterizada por activación inmune persistente y desequilibrio<sup>12</sup>, liberación de citocinas inflamatorias y factores de crecimiento<sup>13</sup>. Se han postulado coinfecciones asociadas al VIH. Asimismo



**Figura 3** Lesiones plexiformes en endotelio vascular pulmonar en paciente masculino de 35 años de edad con infección por VIH y virus herpes tipo 8. Tinción HE: hematoxilina-eosina.

se ha asociado el virus herpes humano tipo 8<sup>14</sup>. También las conductas de riesgo como uso de estimulantes y drogas intravenosas se han relacionado con este binomio<sup>15</sup>.

**Supervivencia**

Con frecuencia se ha reportado que la supervivencia de los pacientes afectados por HAP-VIH es peor con respecto a los pacientes con VIH sin HAP o comparada con la HAP idiopática<sup>16</sup>. La mortalidad se incrementa ya que la HAP lleva a la insuficiencia cardíaca derecha. Un índice cardíaco <2.8 L/min/m<sup>2</sup>, carga viral detectable y recuento de linfocitos CD4 <200 cél/μL están asociados a mayor mortalidad<sup>17</sup>.

**Presentación clínica**

Por lo general los síntomas son inespecíficos y se atribuyen a otras complicaciones del VIH. El diagnóstico generalmente se establece de 6 meses hasta 2 años de iniciado el cuadro clínico. La presentación común es: disnea (85%), edema periférico (30%), tos no productiva (19%), fatiga (13%), presíncope o síncope (12%) y dolor torácico (7%)<sup>18</sup>.

El examen físico demuestra hallazgos típicos de insuficiencia cardíaca derecha y sobrecarga de volumen, se ausculta un S3 e ingurgitación de venas yugulares.

La exploración de áreas pulmonares casi siempre es normal. En el electrocardiograma es posible encontrar hipertrofia de ventrículo derecho con desviación del eje a la derecha y crecimiento de la aurícula derecha. La radiografía de tórax muestra crecimiento de cavidades derechas y de arteria pulmonar, sin hallazgos en la silueta pulmonar.

**Ecocardiografía**

Siempre debe realizarse ecocardiograma ante la sospecha diagnóstica, y se debe determinar el jet velocidad pico de la regurgitación tricuspídea utilizando la ecuación de Bernoulli para estimar la presión sistólica de la arteria pulmonar.

Por desgracia el ecocardiograma sigue siendo un procedimiento operador dependiente, se estima que el 19.7% de la presión sistólica de la arteria pulmonar reportada no es exacta y que uno de cada 3 pacientes con HAP-VIH pueden no ser diagnosticados<sup>19</sup>.

Es posible observar en el ecocardiograma crecimiento e hipertrofia del ventrículo derecho, disfunción sistólica, crecimiento de la aurícula derecha y alteraciones del movimiento de la válvula pulmonar.

Debe excluirse disfunción del ventrículo izquierdo y enfermedad valvular relevante como potencial diagnóstico de HAP-VIH.

Cuando este estudio respalda el diagnóstico posible, y antes de iniciar terapia específica para HAP, se debe escalar a procedimiento invasivo diagnóstico.

**Cateterismo cardíaco derecho**

El estándar de oro para el diagnóstico de HAP es el cateterismo cardíaco derecho (CCD)<sup>20</sup>.

**Tabla 2** Terapia recomendada según clase funcional y grado de evidencia

Evidencia	CF II	CF III	CF IV
I	Ambrisentan Bosentan Macitentan Riociguat Sildenafil Tadalafil	Ambrisentan Bosentan Epoprostenol iv Iloprost inhalado Macitentan Riociguat Sildenafil Tadalafil Treprostinil sc, inh	Epoprostenol iv
Ila		Iloprost iv Treprostinil	Ambrisentan Bosentan Iloprost inh, iv Macitentan Riociguat Sildenafil Tadalafil Treprostinil sc, iv, inh
Ilb		Beraprost Terapia combinada	Terapia combinada

El CCD debe realizarse en áreas especializadas en HAP. Es obligado realizar la prueba de reto vasodilatador<sup>21,22</sup>. Los fármacos empleados para la misma deben ser de corta acción y titulables. La adenosina, la prostaciclina y el óxido nítrico responden a este perfil. Lo que se busca con este reto es al paciente meritorio solo a tratamiento con calcioantagonistas vía oral en caso de que este sea reactivo; esta prueba se considera así cuando hay una disminución de la presión media de la arteria pulmonar de al menos 10 mmHg quedando esta en 40 mmHg o por debajo, con un gasto cardiaco mantenido o aumentado<sup>23</sup>.

Antes de iniciar tratamiento deben descartarse otras causas de HAP como neumopatías, enfermedades valvulares, cardiopatías, enfermedad tromboembólica y apnea del sueño<sup>24</sup>.

## Tratamiento

### Antirretrovirales

Los efectos del ARV en la HAP-VIH aún son controvertidos<sup>25</sup>. En modelo animal se ha demostrado que los inhibidores de proteasas revierten la HAP inducida por hipoxia<sup>26</sup>. Aun no existen estudios prospectivos que evalúen los efectos de los ARV en la HAP-VIH. Las guías de ARV recomiendan iniciar tratamiento en los pacientes que muestren datos de HAP-VIH independientemente de su carga viral y recuento de linfocitos CD4<sup>27</sup>.

### Terapia estándar inicial

El tratamiento estándar inicial en el paciente con reciente diagnóstico, debido a descompensación hemodinámica, se determina de acuerdo a la severidad de los síntomas. Muchos pacientes son diagnosticados en la consulta externa pero si hay datos de insuficiencia cardiaca derecha o hipoperfusión

deben ingresar en la unidad de cuidados intensivos, tratarse con agentes inotrópicos (dobutamina, levosimendán), y vasopresores para restaurar el desequilibrio. La hipoxia empeora la vasoconstricción pulmonar por lo que la administración de oxígeno es obligatoria. La terapia diurética se debe administrar cuando hay sobrecarga de volumen. A pesar de los pocos datos existentes, la digoxina debe tomarse en consideración en pacientes con insuficiencia cardiaca aguda y para el tratamiento crónico de los síntomas. En algunos pacientes se debe utilizar anticoagulación oral llevando el INR a un límite terapéutico de 1.5-2.5<sup>28</sup>.

### Bloqueadores de los canales de calcio

Deben considerarse solo en aquellos pacientes en los que la prueba de vasorreactividad pulmonar en el CCD ha sido positiva, con el cuidado extremo a largo plazo.

### Terapia específica de la hipertensión arterial pulmonar

Es necesario un enfoque multidisciplinario (infectólogo, neumólogo, cardiólogo, farmacólogo etc.) para el inicio de la terapia específica, ya que hay pocos estudios de inicio de terapéutico en pacientes con HAP-VIH (tabla 2).

### Inhibidores de la fosfodiesterasa

El sildenafil y el tadalafil inhiben el metabolismo de la guanosinmonofosfato cíclico, que actúa como segundo mensajero mediante el óxido nítrico, provocando vasodilatación<sup>29</sup>. Generalmente con respecto a la HAP-VIH se extrapolan los datos vertidos de los estudios en HAP, aunque se han realizado pocas observaciones de esta entidad<sup>30</sup>.



## Antagonistas del receptor de endotelina

El bloqueo del receptor de endotelina con bosentan (no selectivo) y ambrisentan (selectivo) mejora la hemodinámica, tolerancia al ejercicio y previene el deterioro clínico. El bosentan se ha estudiado más que el ambrisentan en la HAP-VIH<sup>31,32</sup>. El ambrisentan está asociado con menor alteración en las pruebas de funcionamiento hepático, no es necesario el control mensual de las mismas, y tampoco tiene interacción significativa con el inhibidor de proteasa ritonavir<sup>33</sup>.

## Análogos de la prostaciclina

Aunque no existen estudios a largo plazo con HAP-VIH, hay un pequeño reporte con 6 pacientes tratados con epoprostenol intravenoso de 12-47 meses donde se mostró mejoría en la clasificación funcional de la asociación del corazón de Nueva York (NYHA), así como en el patrón hemodinámico del CCD<sup>34</sup>. Otro estudio con solo 3 pacientes mostró mejoría al año con treprostinil subcutáneo<sup>35</sup>.

La experiencia con prostanoides inhalados es limitada en esta entidad patológica; existe un informe con 8 pacientes con HAP-VIH grave que muestra beneficio al describir una reducción del 31% en las resistencias vasculares pulmonares y del 21% de incremento del índice cardiaco<sup>36</sup>.

## Conclusiones

La HAP-VIH ha contribuido significativamente a la mortalidad de los pacientes infectados por este virus, ya que la supervivencia de este binomio es menor en comparación con los otros tipos de HAP. Aun no es claro si el nivel de las resistencias vasculares pulmonares, la carga viral del VIH o el recuento total de linfocitos CD4 influyen directamente en el pronóstico.

En el futuro el VIH será una de las principales causas de HAP en el mundo<sup>37</sup>.

La patogénesis de la HAP-VIH no está completamente entendida, las proteínas del VIH, la activación inmune crónica, coinfecciones y/o efectos sinérgicos de otros factores de riesgo son importantes en su desarrollo.

El personal de salud involucrado en la atención de pacientes con VIH debe detectar oportunamente el origen de la disnea no específica, incluyendo el protocolo diagnóstico para probable HAP.

Se buscará definir la acción directa del tipo específico del tratamiento ARV en la HAP-VIH así como la mejoría clínica que proporcione el tratamiento vasodilatador indicado para este grupo de pacientes.

## Financiación

No se recibió patrocinio de ningún tipo para llevar a cabo este artículo.

## Conflicto de intereses

Los autores declaran no tener ningún conflicto de intereses.

## Agradecimientos

Este trabajo presenta datos parciales para obtener el grado de Doctor en Investigación Médica de la Sección de Estudios de Posgrado e Investigación de la Escuela Superior de Medicina del Instituto Politécnico Nacional, México.

## Bibliografía

1. Tseng ZH, Secemsky EA, Dowdy D, et al. Sudden cardiac death in patients with human immunodeficiency virus infection. *J Am Coll Cardiol.* 2012;59:1891-6.
2. Hsue PY, Hunt PW, Wu Y, et al. Association of abacavir and impaired endothelial function in treated and suppressed HIV-infected patients. *AIDS.* 2009;23:2021-7.
3. Kim KK, Factor SM. Membranoproliferative glomerulonephritis and plexogenic pulmonary arteriopathy in a homosexual man with acquired immunodeficiency syndrome. *Hum Pathol.* 1987;18:1293-6.
4. Cicalini S, Chinello P, Petrosillo N. HIV infection and pulmonary arterial hypertension. *Expert Rev Respir Med.* 2011;5:257-66.
5. WHO/UNAIDS. Global report: AIDS epidemic 2013. Geneva (Switzerland): WHO/UNAIDS; 2013 [acceso 1 Sep 2014]. Disponible en: <http://www.aidsinfo.unaids.org>
6. Petrosillo N, Flores S, Almodovar S, et al. Pulmonary hypertension associated with HIV-taskforce. *PVRI Review.* 2010;1:42-4.
7. Simonneau G, Gatzoulis MA, Adatia I, et al. Update clinical classification of pulmonary hypertension. *JACC.* 2013;62:D34-41.
8. Zuber JP, Calmy A, Evison JM, et al. Swiss HIV Cohort Study Group et al. Pulmonary arterial hypertension related to HIV infection: Improved hemodynamics and survival associated with antiretroviral therapy. *Clin Infect Dis.* 2004;38:1178-85.
9. Sitbon O, Lascoux-Combe C, Delfraissy JF, et al. Prevalence of HIV-related pulmonary arterial hypertension in the current antiretroviral therapy era. *Am J Respir Crit Care Med.* 2008;177:108-13.
10. Kanmogne GD, Primeaux C, Grammas P. Induction of apoptosis and endothelin-1 secretion in primary human lung endothelial cells by HIV-1 gp120 proteins. *Biochem Biophys Res Commun.* 2005;333:1107-11.
11. Marecki JC, Cool CD, Parr JE, et al. HIV-1 Nef is associated with complex pulmonary vascular lesions in SHIV-nef-infected macaques. *Am J Respir Crit Care Med.* 2006;174:437-45.
12. Fauci AS, Pantaleo G, Stanley S, et al. Immunopathogenic mechanisms of HIV infection. *Ann Intern Med.* 1996;124:654-63.
13. Morse JH, Barst RJ, Itescu S. Primary pulmonary hypertension in HIV infection: an outcome determined by particular HLA class II alleles. *Am J Respir Crit Care Med.* 1996;153:1299-301.
14. Cool CD, Rai PR, Yeager ME, et al. Expression of human herpesvirus 8 in primary pulmonary hypertension. *N Engl J Med.* 2003;349:1113-22.
15. George MP, Champion HC, Gladwin MT, et al. Injection drug use as a second hit in the pathogenesis of HIV-associated pulmonary hypertension. *Am J Respir Crit Care Med.* 2012;185:1144-6.
16. Petitpretz P, Brenot F, Azarian R, et al. Pulmonary hypertension in patients with human immunodeficiency virus infection. Comparison with primary pulmonary hypertension. *Circulation.* 1994;89:2722-7.
17. Degano B, Guillaume M, Savale L, et al. HIV-associated pulmonary arterial hypertension: Survival and prognostic factors in the modern therapeutic era. *AIDS.* 2010;24:67-75.
18. Metha NJ, Khan IA, Metha RN, et al. HIV related pulmonary hypertension: Analytic review of 131 cases. *Chest.* 2000;118:1133-41.

19. Selby VN, Scherzer R, Barnett CF, et al. Doppler echocardiography does not accurately estimate pulmonary artery systolic pressure in HIV-infected patients. *AIDS*. 2012;26:1967–9.
20. Raymond RJ, Hinderliter AL, Willis PW, et al. Echocardiographic predictors of adverse outcomes in primary pulmonary hypertension. *J Am Coll Cardiol*. 2002;39:1214–9.
21. Champion HC, Michelakis ED, Hassoun PM. Comprehensive invasive and noninvasive approach to the right ventricle-pulmonary circulation unit: State of the art and clinical and research implications. *Circulation*. 2009;120:992–1007.
22. Vachiéry JL, Gaine S. Challenges in the diagnosis and treatment of pulmonary arterial hypertension. *Eur Respir Rev*. 2012;21:313–20.
23. Gomez Sanchez M.A. Hipertensión Pulmonar. p. 76 Ed. Ergon. (Madrid).
24. Hoeper MM, Bogaard HJ, Condliffe R, et al. Definitions and diagnosis of pulmonary hypertension. *J Am Coll Cardiol*. 2013;62:D42–60.
25. Thompson MA, Aberg JA, Hoy JF, et al. Antiretroviral treatment of adult HIV infection: 2012 recommendations of the international antiviral society-USA panel. *JAMA*. 2012;308:387–402.
26. Gary-Bobo G, Houssaini A, Amsellem V, et al. Effects of HIV protease inhibitors on progression of monocrotaline and hypoxia-induced pulmonary hypertension in rats. *Circulation*. 2010;122:1937–47.
27. McLaughlin VV, Archer SL, Badesh DB, et al., American College of Cardiology Foundation Task Force on Expert Consensus Documents; American Heart Association; American College of Chest Physicians; American Thoracic Society, Inc; Pulmonary Hypertension Association. ACCF/AHA 2009 expert consensus document on pulmonary hypertension. A report of the American College of Cardiology Foundation Task Force on Expert Consensus Documents and the American Heart Association Developed in collaboration with the American College of Chest Physicians; American Thoracic Society Inc.; and the Pulmonary Hypertension Association. *J Am Coll Cardiol*. 2009;53:1573–619.
28. Galie N, Hoeper MM, Humbert M. Guidelines for the diagnosis and treatment of pulmonary hypertension. *Eur Heart J*. 2009;30:2493–537.
29. Barnett CF, Machado RF. Sildenafil in the treatment of pulmonary hypertension. *Vasc Health Risk Manag*. 2006;2:411–22.
30. Schumacher YO, Zdebek A, Hounker M, et al. Sildenafil in HIV-related pulmonary hypertension. *AIDS*. 2001;15:1747–8.
31. Galie N, Rubin LJ, Hoeper MM, et al. Treatment of patients with mildly symptomatic pulmonary arterial hypertension with bosentan (EARLY study): A double-blind, randomized controlled trial. *Lancet*. 2008;371:2093–100.
32. Degano B, Yaici A, le Pavec J, et al. Long-term effects of bosentan in patients with HIV-associated pulmonary arterial hypertension. *Eur Respir J*. 2009;33:92–8.
33. Gillies H, Wang X, Staehr P, et al. PAH therapy in HIV: Lack drug-drug interaction between ambrisentan and ritonavir. *Am J Respir Crit Care Med*. 2011;183:A5913.
34. Aguilar RV, Farber HW. Epoprosterol (prostacyclin) therapy in HIV-associated pulmonary hypertension. *Am J Respir Crit Care Med*. 2000;162:1846–50.
35. Cea-Calvo L, EscribanoSubias P, Tello de Menesses R, et al. Treatment of HIV-associated pulmonary hypertension with treprostinil. *Rev Esp Cardiol*. 2003;56:421–5.
36. Ghofrani HA, Frieses G, Discher T, et al. Inhaled iloprost is a potent acute pulmonary vasodilator in HIV-related severe pulmonary hypertension. *Eur Respir J*. 2004;23:321–6.
37. Barnett CF, Hsue PY. Human immunodeficiency virus-associated pulmonary arterial hypertension. *Clin Chest Med*. 2013;34:283–92.