

## Pannus subvalvular como causa de desproporción tardía prótesis-paciente después de sustitución de la válvula aórtica

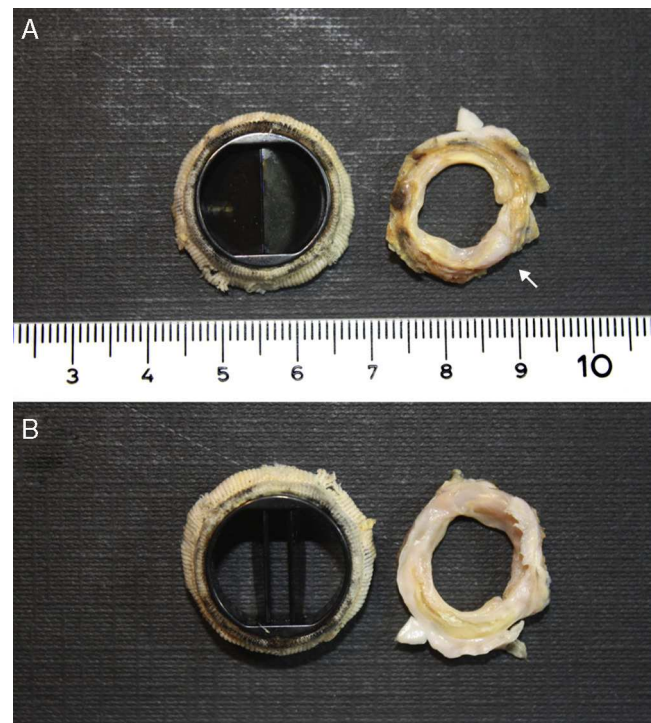


### Subvalvular pannus as cause of late mismatch after aortic valve replacement

Sr. Editor:

La desproporción entre el tamaño de la prótesis utilizada para sustituir una válvula cardíaca y el tamaño del paciente se conoce como «*mismatch*» de la prótesis en la literatura anglosajona. El significado clínico de esta circunstancia, responsabilizada por algunos como causa de obstrucción al vaciado ventricular, ha sido motivo de debate a lo largo de los últimos años, relacionándose con una mayor morbilidad postoperatoria y peor supervivencia<sup>1</sup>. El mecanismo causal comúnmente evocado es el insuficiente orificio valvular efectivo de la prótesis como consecuencia de su pequeño tamaño o de particularidades de su diseño<sup>1-3</sup>. Sin embargo, otra posible causa de desproporción (*mismatch*) prótesis-paciente, no claramente descrita ni demostrada gráficamente, es la formación de *pannus* después de implantar la prótesis<sup>2,3</sup>. A continuación, exponemos el caso de una paciente diagnosticada de desproporción (*mismatch*) de prótesis valvular aórtica que en la intervención se comprobó era secundario al crecimiento excesivo de *pannus* perivalvular, y mostramos lo que este fenómeno supone bajo un punto de vista gráfico.

Mujer de 74 años, con antecedentes de asma bronquial y amigdalitis de repetición en la infancia, diagnosticada de valvulopatía mitral reumática, con estenosis grave, y llevada a comisurotomía abierta hace 30 años. Diez años más tarde fue reintervenida por estenosis aórtica grave, realizándose sustitución valvular aórtica por prótesis mecánica Carbo-medics n.º 19. Desde entonces siguió revisiones periódicas, encontrándose asintomática hasta hace 2 años, cuando comienza con disnea de esfuerzo progresiva hasta alcanzar un grado III/IV de la NYHA, requiriendo varios ingresos por insuficiencia cardíaca en el último año. En ecocardiogramas sucesivos, se evidenció progresión de la valvulopatía mitral hasta presentar estenosis e insuficiencia graves, así como insuficiencia tricúspide e hipertensión pulmonar graves. Además, se detectaron signos ecocardiográficos de estenosis de la prótesis aórtica (velocidad máxima: 5 m/s, gradiente máximo: 68 mmHg, y medio: 36 mmHg) a pesar de un movimiento normal de los hemidiscos, lo que sugería la presencia de desproporción aórtica. Dada la sintomatología de la paciente y las lesiones valvulares, se indicó la cirugía para corregir la enfermedad mitrotricúspide y explorar la prótesis aórtica. El registro intraoperatorio simultáneo de las presiones del ventrículo izquierdo y aorta confirmó la existencia de un gradiente pico mayor de 60 mmHg. Se realizó sustitución valvular mitral, anuloplastia tricúspide y se exploró la prótesis aórtica, evidenciando un ancho rodete subvalvular de *pannus* que reducía de manera importante el orificio valvular aórtico efectivo y que solo fue apreciable en toda su extensión tras explantar la prótesis aórtica (fig. 1). Se reseco el rodete subvalvular y se implantó una nueva



**Figura 1** Imagen de la prótesis aórtica desde ambas facetas: arterial (A) y ventricular (B). El tejido de *pannus* (flecha) se extiende alrededor de la circunferencia, siendo visible la considerable reducción del diámetro en el orificio valvular efectivo de la prótesis valvular aórtica.

prótesis mecánica (On-X n.º 19, On-X Life Technologies Inc, Austin, Texas) registrando un gradiente transprotésico pico de 11 mmHg después de la salida de circulación extracorpórea. El postoperatorio transcurrió sin incidencias y la paciente fue egresada en 7 días.

La desproporción entre el tamaño de la prótesis valvular implantada y la superficie corporal del paciente en el que se implanta se denomina desproporción protésica. La existencia de esta desproporción prótesis-paciente a nivel valvular aórtico es una entidad a considerar en aquellos pacientes intervenidos de sustitución valvular en los que se detecta un gradiente transprotésico anormalmente elevado<sup>2-4</sup>. En sentido estricto, esta desproporción (*mismatch*) define la insuficiencia del orificio valvular efectivo para adaptar el gasto cardíaco necesario para un determinado paciente, especialmente en situaciones de estrés hemodinámico, y excluye la participación de cualquier mecanismo extrínseco. Es una circunstancia especialmente frecuente en pacientes portadores de prótesis de pequeño diámetro o de gran superficie corporal<sup>1-4</sup>. No obstante, también debe contemplarse la posibilidad de que la desproporción se deba a un exceso de *pannus*, especialmente en prótesis con parámetros ecocardiográficos inicialmente normales<sup>2,4</sup>, como en el caso que aquí se presenta. El *pannus* es un tejido fibroso compuesto por fibras de colágeno y fibroblastos que se forma después de implantar cualquier prótesis en las zonas de estasis hemática<sup>1,2,5</sup>. La proliferación del *pannus* está influida por la posición de la prótesis, el diseño y el tamaño, el comportamiento hidrodinámico, la biocompatibilidad de los

materiales, la técnica quirúrgica, el grado de anticoagulación y la intensidad de la reacción inflamatoria generada después del implante valvular. En la mayoría de los casos, este tejido se limita a la zona del anillo valvular, donde asienta la prótesis<sup>1,5,6</sup>. Sin embargo, puede desarrollarse en exceso, tanto a nivel supra. como subvalvular, siendo causa de disfunción extrínseca de la prótesis en forma de estenosis, bloqueo de velos o hemidiscos, o incluso convertirse en foco embólico simulando una trombosis valvular o una endocarditis<sup>5</sup>.

Por medio de este caso clínico creemos relevante mostrar cómo la desproporción o *mismatch* protésico no es solo un fenómeno inherente al tamaño de la prótesis, sino que también puede deberse al crecimiento excesivo de *pannus*, fenómeno frecuente y con las mismas potenciales consecuencias en forma de un gradiente transprotésico elevado. Las mejoras en el diseño de las prótesis que, como la On-X, minimizan la formación de *pannus* y preservan el orificio valvular suponen un avance significativo en su prevención<sup>7-9</sup>.

## Bibliografía

- Dumesnil JG, Pibarot P. Prosthesis-patient mismatch: An update. *Curr Cardiol Rep.* 2011;13:250-7.
  - Valencia Sánchez JS, Arriaga Nava R, Martínez Enriquez A, et al. Medical-surgical management of left heart valve prosthesis dysfunction due to obstruction. Eleven year's experience. *Arch Inst Cardiol Mex.* 1999;69:127-33.
  - Kaminishi Y, Misawa Y, Kobayashi J, et al. Patient-prosthesis mismatch in patients with aortic valve replacement. *Gen Thorac Cardiovasc Surg.* 2013;61:274-9.
  - Espinola Zavaleta N, de la Rosa G, Tamayo Rebolledo E, et al. Valve prostheses and transesophageal echocardiography. *Arch Inst Cardiol Mex.* 1995;65:49-56.
  - Tabet JY, Bouvier E, Cormier B, et al. Unusual cause of stroke after mitral valve replacement. *Circulation.* 2010;122:e484-5.
  - Teshima H, Hayashida N, Yano H, et al. Obstruction of St. Jude Medical valves in the aortic position: histology and immunohistochemistry of pannus. *J Thorac Cardiovasc Surg.* 2003;126:401-7.
  - Wippermann J, Albes JM, Madershahian N, et al. Three years' experience with the on-x conform-X bileaflet prosthesis for 'atrialized' mitral valve replacement: A preliminary report. *J Heart Valve Dis.* 2005;14:637-43.
  - Ely JL, Emken MR, Accuntius JA, et al. Pure pyrolytic carbon: Preparation and properties of a new material, On-X carbon for mechanical heart valve prostheses. *J Heart Valve Dis.* 1998;7:626-32.
  - Chambers JC, Ely JL. Early and late echocardiographic performance of the On-X Aortic Valve, presented at Advances in Cardiac Surgery 2001 in San Diego, CA, May 5, 20.
- María Elena Arnáiz-García<sup>a,\*</sup>,  
 Jose María. González-Santos<sup>a</sup>, Adolfo Arévalo-Abascal<sup>a</sup>,  
 María Bueno-Codoñer<sup>a</sup>, María José Dalmau-Sorlí<sup>a</sup>,  
 Javier López-Rodríguez<sup>a</sup> y Antonio Arribas-Jiménez<sup>b</sup>
- <sup>a</sup> Servicio de Cirugía Cardíaca, Hospital Clínico Universitario de Salamanca, Salamanca, España  
<sup>b</sup> Servicio de Cardiología, Hospital Clínico Universitario de Salamanca, Salamanca, España
- \* Autora para correspondencia. Servicio de Cirugía Cardíaca, Hospital Clínico Universitario de Salamanca, Paseo San Vicente 58-182.37007 Salamanca, España.  
 Teléfono: +923 291263; fax: +923 291263.  
 Correo electrónico: [elarnaiz@hotmail.com](mailto:elarnaiz@hotmail.com)  
 (M.E. Arnáiz-García).
- <http://dx.doi.org/10.1016/j.acmx.2014.09.006>