



## CARTAS CIENTÍFICAS

### Infarto agudo de miocardio sin lesiones angiográficas: lo que la coronariografía no revela



### Acute myocardial infarction: What the coronaryography doesn't see

Señor Editor:

La tomografía de coherencia óptica (OCT) es una novedosa técnica de imagen cardiovascular invasiva, que emplea luz para la realización de imágenes de secciones transversales de la coronaria<sup>1</sup>. Presentamos el caso de un varón de 44 años que ingresó por dolor torácico. Presentaba antecedentes de fumador de un paquete/día y bebedor moderado habitual, sin otros factores de riesgo cardiovasculares. Acudió al servicio de urgencias por angor de esfuerzo típico de una semana de evolución, con aumento progresivo en frecuencia e intensidad.

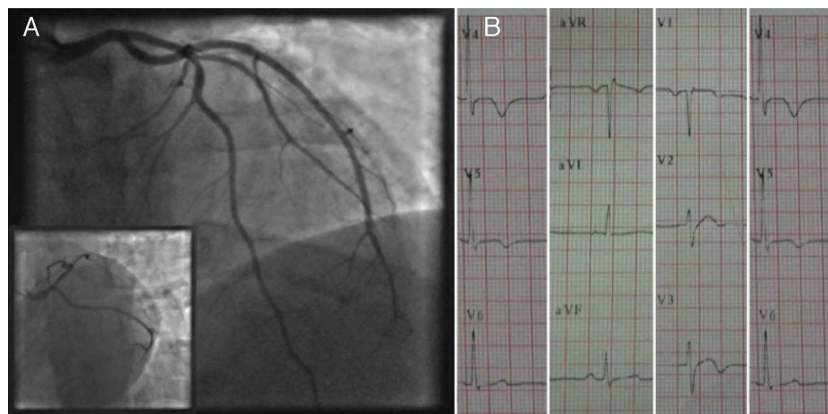
El paciente se encontraba estable, y la exploración inicial fue anodina. En el electrocardiograma seriado se hizo evidente el desarrollo progresivo de ondas T negativas en cara lateral (V4-V6, I y AVL) sugerentes de isquemia subepicárdica (fig. 1B), lo que se asoció a una elevación significativa

de marcadores de necrosis miocárdica (*CK* y *troponina-T ultrasensible*). En la ecocardiografía transtorácica no se observaba el ventrículo izquierdo ni dilatado ni hipertrófico, con función sistólica en el límite bajo de la normalidad e hipocinesia a nivel septomedial y apical.

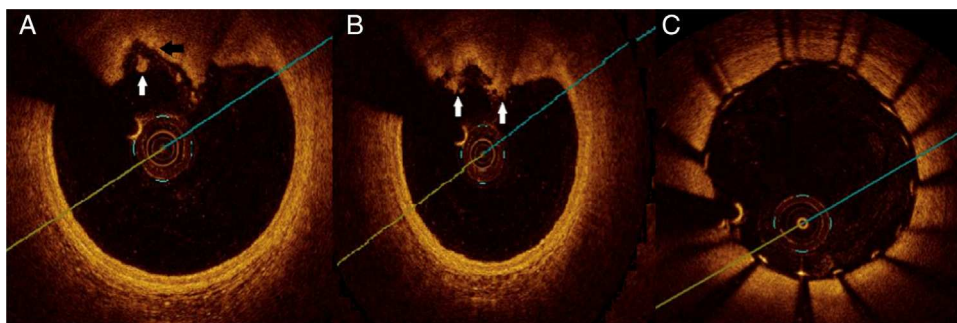
Ante los datos previamente descritos, y con el diagnóstico de infarto de miocardio sin elevación del segmento ST en pared anterior, se realizó un cateterismo preferente, en el que se observó un árbol coronario de dominancia derecha con distribución normal y sin lesiones coronarias angiográficas significativas (fig. 1A).

Pese a los datos de la angiografía y ante la sospecha de lesión responsable del cuadro, se llevó a cabo una OCT, en la que se evidenció una placa corta fibrolipídica ulcerada, con área luminal mínima de 3.17 mm<sup>2</sup> e imagen de lesión predominantemente lipídica, con discontinuidad de la íntima y formación de cavidad en la placa e imagen de trombo rojo intraluminal con atenuación de señal posterior, adherido en tercio medio de arteria descendente anterior (fig. 2A-B). Ante los hallazgos de la OCT, se implantó una endoférula farmacoactiva directa con excelente resultado final (fig. 2C)

La OCT es una técnica de diagnóstico intracoronario de alta resolución relativamente reciente, que ha supuesto un importante avance en el diagnóstico y cuantificación de



**Figura 1** A. Coronariografía en la que no se aprecian lesiones angiográficas significativas en el árbol izquierdo. B. Electrocardiograma del ingreso con datos de isquemia subepicárdica anterolateral.



**Figura 2** A y B. Lesión culpable de composición predominantemente lipídica, con discontinuidad de la íntima y formación de cavidad en la placa (flecha negra) e imagen de trombo rojo intraluminal con atenuación de señal posterior (flechas blancas). C. Resultado tras el implante de la endoférula.

lesiones coronarias. Inicialmente empleada para la caracterización de la placa aterosclerótica<sup>2,3</sup>, ha ido cobrando importancia en el mundo del intervencionismo coronario, ya que permite la penetración de milímetros (2-3 mm) en el tejido, así como una resolución axial y lateral milimétrica<sup>4</sup>. Además, la OCT puede ser de gran utilidad en pacientes con síndrome coronario agudo, ya que permite detectar con gran precisión la presencia de placas rotas y de trombo intracoronario<sup>1</sup>.

Se trata de una técnica muy segura<sup>5</sup>, detectándose una tasa de complicaciones mayores (fibrilación ventricular, embolia aérea o disección coronaria) muy baja (1.1%). La seguridad de la técnica, unida a su capacidad diagnóstica, probablemente conlleve un incremento paulatino de su uso en los laboratorios de hemodinámica. Al compararla con otras técnicas de diagnóstico endovascular coronario, ofrece otras interesantes ventajas, ya que permite una adecuada medición del diámetro y el área luminal del vaso para una elección más exacta de la prótesis endovascular. Además, tiene más sensibilidad para la detección de disecciones, mala aposición del stent o pequeños prolapsos de placa que la ecografía intravascular<sup>2</sup>.

El caso que presentamos es el de un paciente que comienza con clínica sugestiva de cardiopatía isquémica, en el que la angiografía no mostraba lesiones angiográficas coronarias significativas. Entre un 7 y un 10% de los pacientes diagnosticados de síndrome coronario agudo no presentan lesiones coronarias significativas y en muchas ocasiones es difícil establecer un diagnóstico preciso<sup>6</sup>. En nuestro caso, gracias a la realización de la OCT se llegó al diagnóstico de placa inestable en arteria descendente anterior, lo cual conllevó un cambio radical en la actitud clinicoterapéutica, así como en la estratificación de riesgo y el pronóstico del paciente.

## Bibliografía

1. Macías E, Medina MA, Gonzalo N, et al. Tomografía de coherencia óptica. Bases y aplicaciones de una nueva técnica de imagen intravascular. *Arch Cardiol Mex.* 2013;83:112-9.
2. Herrero-Garibi J, Cruz-González I, Parejo-Díaz P, et al. Tomografía de coherencia óptica: situación actual en el diagnóstico intravascular. *Rev Esp Cardiol.* 2010;63:951-62.
3. Yabushita H, Bouma BE, Houser SL, et al. Characterization of human atherosclerosis by optical coherence tomography. *Circulation.* 2002;106:1640-5.
4. Kume T, Akasaka T, Kawamoto T, et al. Assessment of coronary arterial plaque by optical coherence tomography. *Am J Cardiol.* 2006;97:1172-5.
5. Barlis P, Gonzalo N, di Mario C, et al. A multicentre evaluation of the safety of intracoronary optical coherence tomography. *EuroIntervention.* 2009;5:90-5.
6. Wang K, Asinger RW, Marriott HJL. ST-segment elevation in conditions other than acute myocardial infarction. *N Engl J Med.* 2003;348:2128-35.

Javier León Jiménez\*, Santiago Camacho Freire, Alejandro Gutiérrez Barrios, Sergio Gamaza Chulián, Miguel Alba Sánchez, Antonio Agarrado Luna y Jesus Oneto Otero

*Unidad de Hemodinámica, Servicio de Cardiología, Hospital Universitario de Jerez de la Frontera, Jerez de la Frontera, Cádiz, España*

\*Autor para correspondencia. Hospital Universitario de Jerez de la Frontera, Jerez de la Frontera, Cádiz, Carretera N IV s/n. CP 11407. Teléfono: 956 358 000.

Correo electrónico: [javierleonjimenez@gmail.com](mailto:javierleonjimenez@gmail.com) (J. León Jiménez).

<http://dx.doi.org/10.1016/j.acmx.2014.05.005>