

IMAGEN EN CARDIOLOGÍA

## Persistencia del quinto arco aórtico asociado a persistencia del conducto arterioso



Tania Tamayo-Espinosa\*, Julio Erdmenger-Orellana, Rosario Becerra-Becerra, Norma Balderrabano-Saucedo y Luis Alexis Arévalo-Salas

Departamento de cardiología, Hospital Infantil de México Federico Gómez, México D.F., México

Recibido el 14 de junio de 2014; aceptado el 25 de septiembre de 2014

### PALABRAS CLAVE

Persistencia del quinto arco aórtico;  
Persistencia del conducto arterioso

### KEYWORDS

Persistent fifth aortic arch;  
Patent ductus arteriosus

**Resumen** La persistencia del quinto arco aórtico es una rara anomalía congénita vascular que consiste en la presencia de una comunicación entre la aorta ascendente y la aorta descendente a través de un conducto arterial; se diagnostica de manera incidental. Informamos de un caso asociado a persistencia de conducto arterioso.

© 2014 Instituto Nacional de Cardiología Ignacio Chávez. Publicado por Masson Doyma México S.A. Todos los derechos reservados.

### Persistent fifth aortic arch with patent ductus arteriosus

**Abstract** Persistent fifth aortic arch is a rare congenital vascular anomaly, with no clinical impact, so diagnosis is usually an incidental finding occasionally associated with other congenital heart defects. We report a case of persistent fifth aortic arch associated with patent ductus arteriosus.

© 2014 Instituto Nacional de Cardiología Ignacio Chávez. Published by Masson Doyma México S.A. All rights reserved.

La persistencia del quinto arco aórtico (PQAA) es una rara anomalía congénita vascular que consiste en la presencia

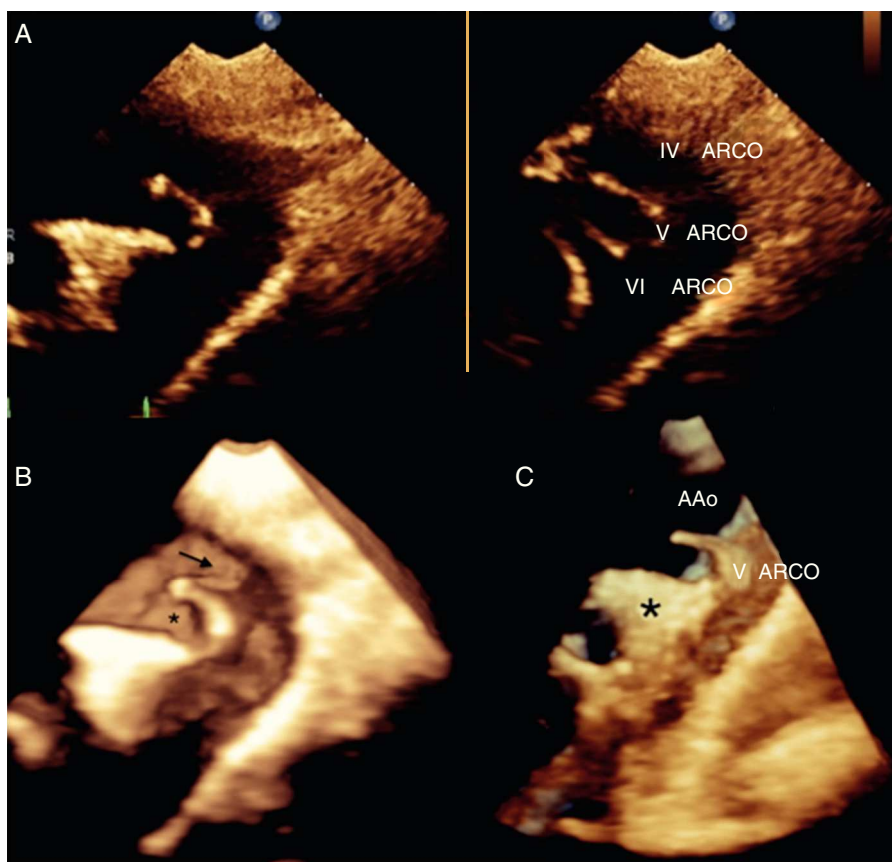
de una comunicación entre la aorta ascendente y la aorta descendente a través de un conducto arterial de origen proximal y del lado opuesto a la emergencia del tronco braquiocefálico<sup>1</sup>, cursa por debajo del arco aórtico verdadero y por arriba de la arteria pulmonar sin dar origen a ramas arteriales.

Paciente femenina de 9 años de edad enviada por sospecha de cardiopatía congénita. Asintomática. Desde el punto de vista clínico se integró el diagnóstico de PCA. Se

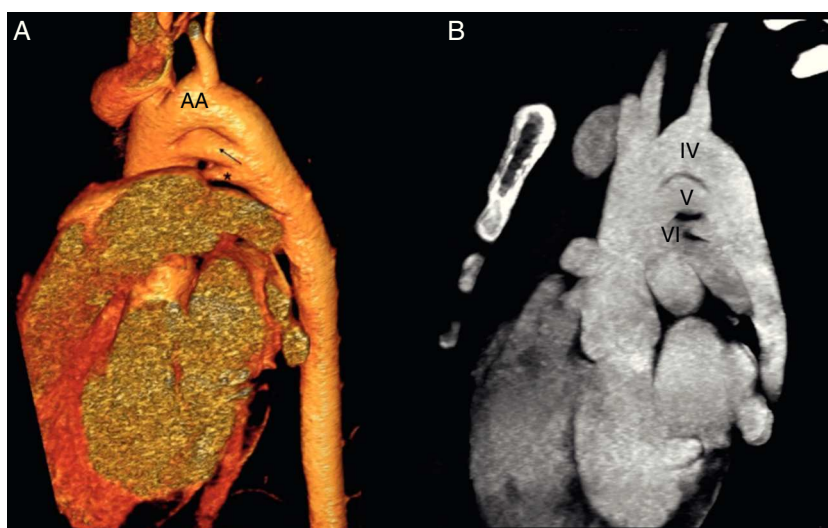
\* Autora para correspondencia. Dr. Márquez 162, Col. Doctores, Delegación Cuauhtémoc, México D.F. C.P 06720.

Teléfono: +52289917, extensión 2448; fax: +56718001.

Correo electrónico: [taniatamayoepinosa@gmail.com](mailto:taniatamayoepinosa@gmail.com) (T. Tamayo-Espinosa).



**Figura 1** A) Imagen Live x Plane; aproximación supraesternal en la que se observa en un plano sagital la localización y relación del arco aórtico, PQAA y el PCA (IV, V y VI arcos aórticos por su origen embrionario). B) Vista supraesternal tridimensional en tiempo real donde se demuestra la imagen de doble arco. Arco aórtico (→) PQAA (\*). C) Vista supraesternal tridimensional en tiempo real en la que se observa el dispositivo ocluidor de PCA (\*).



**Figura 2** A) Angiotomografía con reconstrucción tridimensional que muestra la relación espacial del arco aórtico (AA), la persistencia del quinto arco aórtico (←) y el conducto arterioso permeable (\*). B) Vista sagital que demuestra la emergencia de vasos supraaórticos del IV arco aórtico, la comunicación del V arco aórtico entre la aorta ascendente y la aorta descendente y el VI arco aórtico.

realizó ecocardiograma transtorácico en el cual se observó en la vista supraesternal una imagen de doble luz en el arco transversal del lado izquierdo de la tráquea. De la luz superior se observó la emergencia de los vasos supraaórticos, la luz inferior era una continuidad entre la aorta ascendente y la aorta descendente sin dar origen a vasos supraaórticos. Por debajo de esta estructura vascular se encontró el conducto arterioso permeable con flujo continuo de la aorta descendente a la arteria pulmonar (figs. 1 y 2).

La primera descripción fue realizada por van Praagh y van Praagh en 1969. Embriológicamente el arco aórtico está formado por 2 aortas primitivas y 6 pares de arcos branquiales. El cuarto arco aórtico da origen al arco aórtico definitivo, el sexto arco aórtico persiste como conducto arterioso y el quinto arco aórtico casi siempre involuciona. En la literatura se han reportado casos aislados y asociados a otras cardiopatías congénitas<sup>2,3</sup>. Los síntomas dependen de la cardiopatía asociada. El tratamiento va dirigido a la patología de base. El pronóstico es favorable en la forma de doble luz<sup>4</sup>, pero existen casos en la literatura en donde el quinto arco aórtico participa para mantener la circulación sistémica en patología obstructiva del arco aórtico o en enfermedades con circulación pulmonar dependiente de conducto<sup>5,6</sup>. En nuestro caso la PQAA no tiene relevancia funcional; sin embargo, reconocer la presencia de esta estructura es importante para evitar errores diagnósticos y de tratamiento.

## Responsabilidades éticas

**Protección de personas y animales.** Los autores declaran que para esta investigación no se han realizado experimentos en seres humanos ni en animales.

**Confidencialidad de los datos.** Los autores declaran que en este artículo no aparecen datos de pacientes.

**Derecho a la privacidad y consentimiento informado.** Los autores han obtenido el consentimiento informado de los pacientes y/o sujetos referidos en el artículo. Este documento obra en poder del autor de correspondencia.

## Financiamiento

Ninguno

## Conflicto de intereses

Los autores de este artículo declaran no tener conflicto de intereses.

## Bibliografía

1. Weinberg PM. Aortic arch anomalies. *J Cardiovasc Magn Reson.* 2006;8:633–43.
2. Bernheimer J, Friedberg M, Chan F, et al. Echocardiographic diagnosis of persistent fifth aortic arch. *Echocardiography.* 2007;24:258–62.
3. Warriar D, Shah S, John C, et al. A rare association with patent ductus arteriosus. *Ann Pediatr Cardiol.* 2012;5:191–3.
4. Oppido G, Davies B. Subclavian artery from ascending aorta or as the first branch of the aortic arch: Another variant of persistent fifth aortic arch. *J Thorac Cardiovasc Surg.* 2006;132:730–1.
5. Khan S, Nihill MR. Clinical presentation of persistent 5th aortic arch. *Tex Heart Inst J.* 2006;33:361–4.
6. Subramanyan R, Sahayaraj A, Sekar P, et al. Persistent fifth aortic arch. *J Thorac Cardiovasc Surg.* 2009;139:e117–21.