



Archivos
de Cardiología
de México

www.elsevier.com.mx



COMUNICACIÓN BREVE

Angioplastia de circunfleja en paciente con doble arteria descendente anterior tipo IV. Propuesta para actualizar la clasificación de Spindola-Franco

Francisco L. Moreno-Martínez*, Iguer F. Aladro-Miranda,
Rosendo S. Ibargollín-Hernández, Luis F. Vega-Fleites, José R. Nodarse-Valdivia,
Norge R. Lara-Pérez, Alejandro Agüero-Sánchez y Ramón González-Chinea

Unidad de Hemodinámica y Cardiología Intervencionista Cardiocentro "Ernesto Che Guevara", Santa Clara, Villa Clara, Cuba

Recibido el 25 de enero de 2011; aceptado el 27 de septiembre de 2012

PALABRAS CLAVE

Doble arteria descendente anterior;
Anomalía coronaria congénita;
Clasificación;
Enfermedad coronaria aterosclerótica;
Angioplastia coronaria;
Cuba

Resumen La anatomía normal de las arterias coronarias incluye una serie de variantes respecto a su origen, distribución y recorrido, que hacen que no existan 2 pacientes con coronarias exactamente iguales. La arteria descendente anterior puede tener variantes anatómicas que no afectan el aporte normal de sangre al territorio miocárdico correspondiente. En nuestros 25 años de trabajo y más de 11,000 coronariografías realizadas, sólo habíamos encontrado un paciente con un doble sistema, tipo IV, de la arteria descendente anterior. En este artículo mostramos el caso de una paciente con la anomalía coronaria descrita que presentaba, además, una estenosis severa de la arteria circunfleja que fue tratada exitosamente por vía percutánea. También, se propone una actualización de la clasificación de Spindola-Franco, donde se mantienen los 4 tipos originales y se añaden 7 variantes anatómicas o subtipos.

© 2011 Instituto Nacional de Cardiología Ignacio Chávez. Publicado por Masson Doyma México S.A. Todos los derechos reservados.

KEYWORDS

Dual left anterior descending coronary artery;
Congenital coronary artery anomalies;

Circumflex angioplasty in a patient with type IV dual left anterior descending coronary artery. Proposal for updating the classification of Spindola-Franco

Abstract The normal anatomy of coronary arteries includes a kind of variants with regard to its origin, distribution and route, which makes that 2 patients do not have coronary arteries exactly alike. Left anterior descending artery could have anatomical variations that do not affect the normal supply of blood to the corresponding myocardial territory. In our 25 years of experience,

* Autor para correspondencia. Gaveta Postal 350, Santa Clara, C.P. 50100, Santa Clara, Villa Clara, Cuba. Teléfono: +53 5 2944651. Correo electrónico: flmorenom@yahoo.com (F.L. Moreno-Martínez).

Classification;
Coronary artery
disease;
Coronary angioplasty;
Cuba

and more than 11,000 coronary angiographies, we have found only one patient with a type IV dual left anterior descending coronary artery. In this article we show the case of a patient with the described coronary anomaly, presenting a severe stenosis of the circumflex artery which was successfully treated percutaneously. Besides, a proposal for updating the classification of Spindola-Franco is made, where the 4 types previously described were kept invariable, and 7 anatomical variants or subtypes were added.

© 2011 Instituto Nacional de Cardiología Ignacio Chávez. Published by Masson Doyma México S.A. All rights reserved.

Introducción

La anatomía normal de las arterias coronarias incluye una serie de variantes respecto a su origen, distribución y recorrido, que hacen que no existan 2 pacientes con coronarias exactamente iguales¹.

La arteria descendente anterior (ADA) normalmente constituye la continuación del tronco coronario izquierdo (TCI), y se extiende a través del surco interventricular anterior (SIVA), hasta la punta del corazón²; pero puede tener variantes anatómicas, como describe Spindola-Franco^{1,3}, que no afectan el aporte normal de sangre al territorio miocárdico correspondiente.

En la Unidad de Hemodinámica y Cardiología Intervencionista del Cardiocentro "Ernesto Che Guevara" de Santa Clara, Cuba, en 25 años de trabajo y más de 11,000 coronariografías realizadas, sólo hemos encontrado un paciente con una doble ADA tipo IV¹, el cual no presentaba estenosis coronarias.

Nos motivamos a escribir este artículo porque atendimos una paciente con la anomalía coronaria descrita, que presentaba una estenosis severa de la arteria circunfleja; además, decidimos proponer una actualización de la clasificación de Spindola-Franco.

Presentación del caso

Mujer blanca de 67 años de edad, quien ingresó en la Sala de Cardiología con angina de esfuerzo estable para realizarse de forma electiva, una coronariografía debido a que se demostró isquemia en la prueba de esfuerzo (infradesnivel del ST en DI, aVL, V₅ y V₆, durante el segundo estadio del protocolo de Bruce), que era de difícil control con el tratamiento farmacológico. En la coronariografía realizada por vía femoral derecha con catéter diagnóstico JL-4 de 6Fr, observamos la presencia de una doble ADA tipo IV (figs. 1A y 2), según la clasificación de Spindola-Franco³; y una estenosis severa de la arteria circunfleja (fig. 1B), que tenía características favorables para ser tratada por vía percutánea. Desde la ADA corta emergen arterias septales y diagonales (fig. 1A). La ADA larga se origina de la coronaria derecha (fig. 2A). La ADA a su *ostium* presenta lesión concéntrica no significativa en su origen (fig. 2B), y transcurre por el SIVA (fig. 2C).

Administramos 300 mg de clopidogrel y 7000 unidades de heparina sódica intravenosa. Posteriormente, utilizamos un

catéter guía JL-4 de 6Fr y a través de una guía de angioplastia hidrofílica se implantó de forma directa, un stent convencional Apolo de 3 x 18 mm (fig. 1C). El resultado final fue exitoso y la paciente fue trasladada a la Sala de Cardiología Intervencionista, donde evolucionó favorablemente y fue egresada a las 24 horas del procedimiento. La ergometría evaluativa a los 3 meses de seguimiento, resultó negativa de insuficiencia coronaria.

Discusión

El interés de este caso no es la realización de la angioplastia sobre una lesión tipo B en la circunfleja, sino el hallazgo de una doble ADA tipo IV, que es la menos frecuente.

Epidemiología

La ADA es la arteria coronaria que tiene el origen, recorrido y distribución más constante en el corazón humano³. Normalmente se inicia como continuación del TCI, transcurre por el SIVA hasta el ápex y emite ramos diagonales y septales^{1,3-5}. Aproximadamente, en el 82% de los pacientes la ADA bordea el ápex, y continúa un pequeño recorrido por el surco interventricular posterior^{2,3} (ramo recurrente); el 11% termina en el ápex o muy cercana a éste; y en el 7% restante no llega a él³.

El origen de la ADA en el seno de Valsalva derecho o en la porción proximal de la coronaria derecha (CD) es una variante infrecuente¹. Tuccar y Elhan⁴ la describen con un origen "muy raro" y Moreno et al.¹, como "extremadamente rara".

Las anomalías congénitas del origen de las arterias coronarias son infrecuentes^{1,3-5}, su incidencia oscila entre 0.64% y 1.3%^{1,6,7}, aunque algunos autores plantean que pueden llegar hasta 5.6%⁸. Sin embargo, la doble ADA representa entre 1.2% y 6.1% de todas las anomalías coronarias¹, y el tipo IV tiene una prevalencia angiográfica de 0.004% según Tuncer⁹ y 0.01% a 0.03%, según Talanas⁶.

Belostotsky et al.¹⁰ plantean que la primera descripción de una doble ADA tipo IV la hicieron Waterston et al. en 1939; ha sido muy frecuentemente encontrada en el sexo masculino⁶. Según Andreou y Avraamides¹¹, Li y Huang atribuyen esta variedad anatómica a la inadecuada migración o despliegue de las células mesenquimales y de la cresta neural.

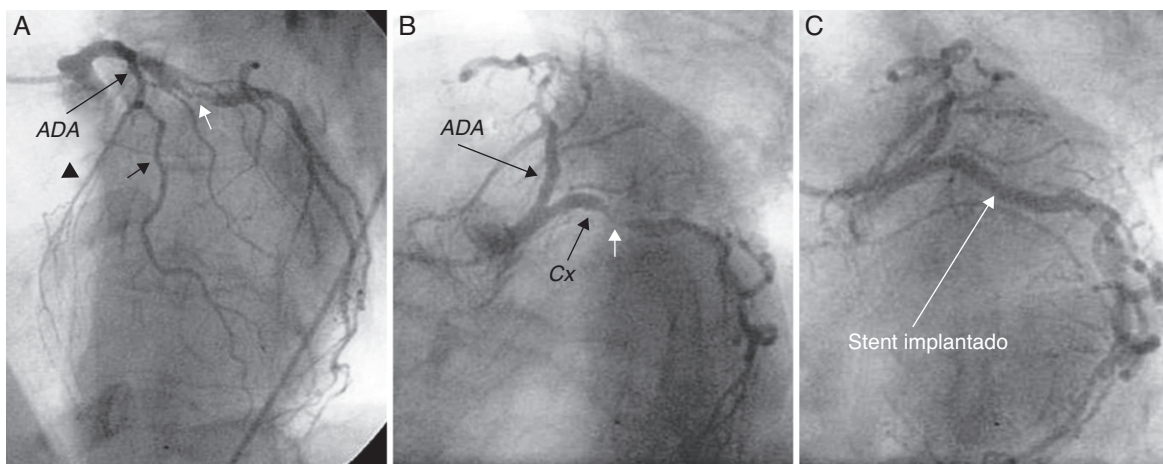


Figura 1 A) Coronaria izquierda en oblicua anterior izquierda con angulación craneal. Se observa la ADA corta y se destacan la septal (cabeza de flecha), una diagonal (flecha negra) y la estenosis severa de la circunfleja (flecha blanca). B) Estenosis severa de circunfleja (flecha) en oblicua anterior izquierda con angulación caudal. C) Angiografía después de implantado el stent.

Clasificación

Spindola-Franco et al.³ publicaron en 1983 la descripción angiográfica de los 4 tipos de doble ADA hasta ahora reconocidos (tabla 1), en ese artículo mostraron lo que continúa hasta hoy, su representación gráfica más completa (fig. 3). Posteriormente se han descrito otras variantes del tipo IV^{1,11-17}, que enriquecen la clasificación de estos autores.

Nuestra paciente presenta una doble ADA tipo IV, pues la arteria principal se origina normalmente del TCI y forma la ADA corta desde donde emergen los principales ramos septales y las diagonales. La ADA larga se origina muy cerca del ostium de la CD y transcurre por el SIVA hasta el ápex.

Spindola-Franco et al.^{3,7} comentan su hallazgo y el de otros investigadores (Paulin 1964, Baroldi y Scmazzoni 1967, y Morettin 1976), de una rama paralela a la ADA, pero no la consideran como una doble ADA debido a que ambos vasos tienen aproximadamente la misma longitud y los 2 terminan en la región del ápex; además la rama paralela a la ADA tiene un recorrido epicárdico y en ningún sitio regresa al

SIVA. En ese artículo ellos aclaran que las variantes de doble ADA son aquellas donde existe una bifurcación temprana de la arteria original en una rama corta, que termina abruptamente en el SIVA y otra larga, que continúa el recorrido de la corta; por tanto, el vaso identificado en la porción proximal del SIVA sería la superior y la larga, sería aquella que se encuentra en la superficie anterior del ventrículo izquierdo (tipo I), en la superficie del ventrículo derecho (tipos II y IV) o con un recorrido intramiocárdico (tipo III).

Tutar et al.¹⁴ al igual que Ghosh et al.¹⁵, atendieron a pacientes en quienes, además de la doble ADA, la arteria circunfleja se origina en la CD. Nosotros en una publicación previa¹, demostramos que la ADA corta puede carecer de septales y la larga no siempre es un ramo de la CD, sino que puede tener un origen independiente en el seno coronario derecho.

Andreou y Avraamides¹¹ describen un caso donde la ADA corta emite un ramo diagonal que transcurre sobre la pared lateral del ventrículo izquierdo y pasa el margen obtuso del corazón, comportándose como una obtusa marginal aberrante.

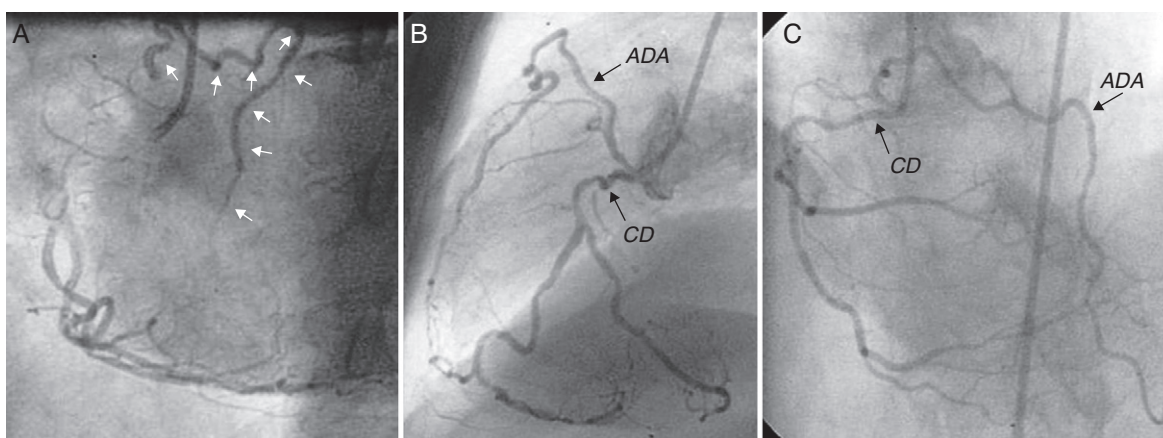


Figura 2 A) ADA con origen anómalo, porción larga (flechas), en oblicua anterior izquierda. B) Vista lateral. C) Vista anteroposterior con angulación craneal.

Tabla 1 Clasificación de Spindola-Franco de los tipos de doble ADA (fig. 3)

Tipos	Descripción angiográfica
I	La ADA corta transcurre por el SIVA y es, generalmente, desde donde se originan las principales perforantes septales. La porción larga desciende por el lado ventricular izquierdo y regresa al segmento distal del SIVA hasta llegar al ápex
II	La ADA corta es igual que el tipo I y la larga desciende por el lado ventricular derecho del SIVA y regresa al segmento distal de este para continuar su recorrido hasta el ápex
III	La ADA corta se corresponde con las descritas en los tipos I y II. La larga tiene un recorrido intramiocárdico a través del tabique interventricular y regresa a la superficie epicárdica por el segmento distal del SIVA hasta llegar al ápex
IV	La ADA original y la corta forman un vaso muy corto que se sitúa muy alto en el SIVA, desde donde se originan los principales ramos perforantes septales y las arterias diagonales. La ADA larga es una rama de la CD que en su inicio cursa anterior al infundíbulo del ventrículo derecho y hace una aguda curva hasta alcanzar el SIVA, emitiendo en su recorrido hasta el ápex, el resto de las arterias septales y diagonales

Tuncer et al.¹² describieron un posible tipo V para añadir a la clasificación de Spindola-Franco, pero la anomalía que describen es del tronco y no de la ADA, pues esta última podría corresponderse con el tipo I de la clasificación. Lo que consideramos novedoso en ese caso (si es que realmente es una doble ADA, porque más bien parece una diagonal) es la asociación entre la doble ADA y el origen anómalo del TCI, en este caso desde el seno de Valsalva derecho. La que sí pudiera considerarse un tipo V es la descrita por Cruz et al.¹³, pues aquí las diferencias son notorias y no se asemejan a los 4 tipos previos descritos por Spindola-Franco³; sin embargo, los propios autores la consideran como una variante más del tipo IV. En este caso es el TCI el que se origina en la CD y emite la ADA larga, la corta emerge directamente del seno coronario izquierdo, es hipoplásica, sólo ocupa el tercio proximal del SIVA y no

emite ningún ramo de importancia. Esta asociación de doble ADA tipo IV y origen anómalo del TCI no había sido descrita antes.

Manchanda et al.¹⁶ describieron una nueva variante donde la ADA corta se originaba directamente del seno coronario izquierdo y la larga, del derecho; y la proponen también como tipo V para añadir a la clasificación. Asimismo, Maroney y Klein¹⁷ presentan un caso donde la ADA corta se origina en el TCI y emite las arterias perforantes septales proximales y una única diagonal de gran tamaño. La ADA larga se origina en la CD, llega al SIVA después de atravesar por debajo del tracto de salida del ventrículo derecho y emite pequeñas arterias perforantes septales en todos sus segmentos. Esta es la única publicación que hace referencia e este recorrido y por eso los autores la proponen como una nueva variante de doble ADA (tipo VI).

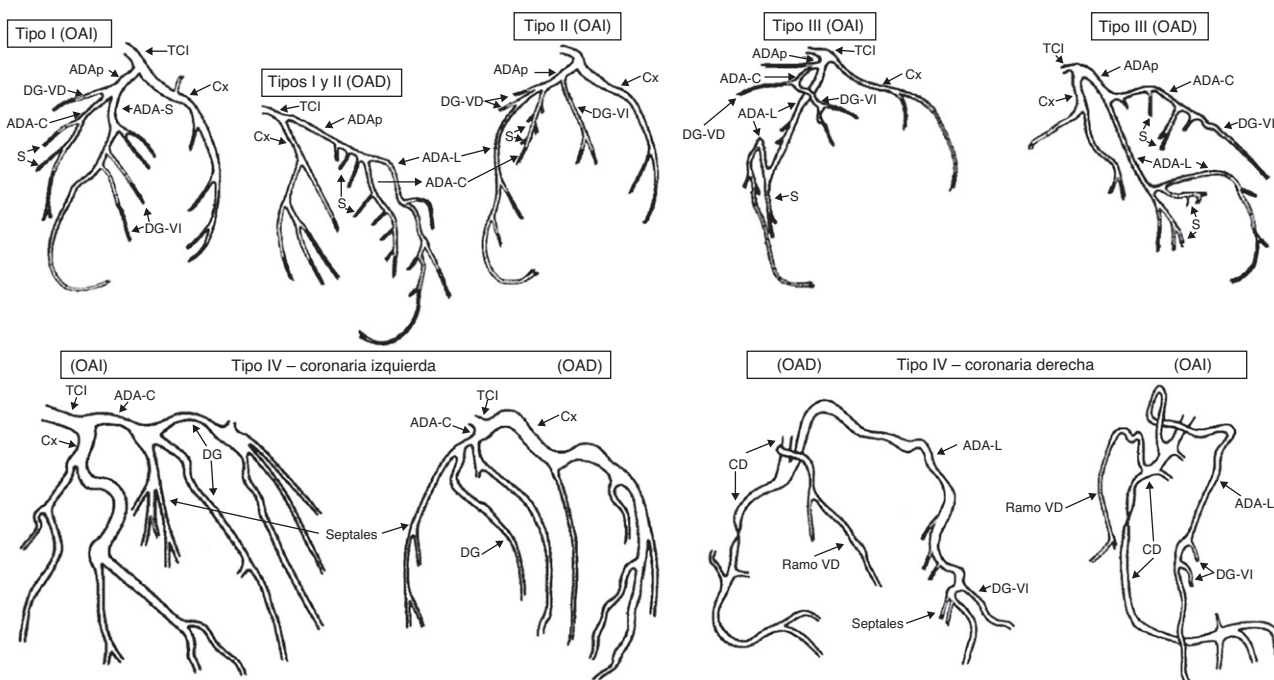


Figura 3 Representación gráfica de los tipos de doble ADA. ADAp: arteria descendente anterior proximal; ADA-C: arteria descendente anterior corta; ADA-L: arteria descendente anterior larga; CD: coronaria derecha; Cx: circunfleja; DG: diagonal; OAD: oblicua anterior derecha; OAI: oblicua anterior izquierda; S: septales; TCI: tronco coronario izquierdo; VD: ventrículo derecho; VI: ventrículo izquierdo. Modificada de Spindola-Franco H et al.³.

Tabla 2 Actualización de la clasificación de Spindola-Franco de los tipos de doble ADA

Tipos	Descripción angiográfica
I	Permanece invariable la descripción original (tabla 1). Es decir, se continuaría llamando "doble ADA tipo I" a la que se corresponda con la descripción clásica (Spindola-Franco et al. ³) Se agrega un subtipo: a) Tipo I (a) o de Tuncer (2009): cuando ambas ADA (larga y corta) se originan del TCI y éste último tiene un origen anómalo desde el seno de Valsalva derecho ¹²
II	Permanece invariable (tabla 1)
III	Permanece invariable (tabla 1)
IV	Permanece invariable la descripción original (tabla 1). Es decir, se continuaría llamando "doble ADA tipo IV" a la que se corresponda con la descripción clásica (Spindola-Franco et al. ³) Se agregan diferentes subtipos: a) Tipo IV (a) o de Tutar (1999): además del tipo IV clásico, la arteria circunfleja se origina en la CD ¹⁴ b) Tipo IV (b) o de Moreno (2005): la ADA corta puede carecer de septales y la larga no siempre es un ramo de la CD, sino que puede tener un origen independiente en el seno coronario derecho ¹ c) Tipo IV (c) o de Andreou (2009): la ADA lateral que transcurre sobre la pared lateral del ventrículo izquierdo y pasa el margen obtuso del corazón, comportándose como una obtusa marginal aberrante ¹¹ d) Tipo IV (d) o de Cruz (2010): en este caso es el TCI el que se origina en la CD y emite la ADA larga, la corta emerge directamente del seno coronario izquierdo, es hipoplásica, sólo ocupa el tercio proximal del SIVA y no emite ningún ramo de importancia ¹³ e) Tipo IV (e) o de Manchanda (2010): la ADA corta se origina directamente del seno coronario izquierdo y la larga, directamente del derecho ¹⁶ f) Tipo IV (f) o de Maroney (2011): la ADA corta se origina en el TCI y emite las arterias perforantes septales proximales y una única diagonal de gran tamaño. La ADA larga se origina en la CD, llega al SIVA después de atravesar por debajo del tracto de salida del ventrículo derecho y emite pequeñas arterias perforantes septales en todo su recorrido ¹⁷

Estos casos publicados constituyen aportes para enriquecer la clasificación de Spindola-Franco, por eso proponemos su actualización agregando por orden cronológico (tabla 2), las nuevas observaciones como variantes del tipo IV y los nuevos tipos de doble ADA, porque creemos que el mayor mérito radica en la identificación de una ADA larga que se origina en el seno coronario derecho, en la CD o en algún ramo que de ella se origine, independientemente al recorrido que tenga hasta llegar al SIVA.

Implicaciones en la práctica clínica

Celik et al.¹⁸ plantean que aunque el 80% de estas anomalías coronarias son benignas, el 20% puede causar síntomas. Más importante que el origen, es el recorrido de la arteria anómala, porque cuando discurre entre la raíz aórtica y el tracto de salida del ventrículo derecho, puede producir angina de esfuerzo, síncope o muerte súbita durante el ejercicio^{5,6,11}; pero la gran mayoría se diagnostica como un hallazgo durante la coronariografía o la necropsia, debido a que habitualmente no producen síntomas^{1,4}. El recorrido retroaórtico o por delante del infundíbulo del ventrículo derecho se considera benigno¹¹.

Realmente, la presencia de una doble ADA tiene poca importancia clínica, pues independientemente a la presencia de un recorrido anormal, si no existe compresión extrínseca o lesiones ateroscleróticas, la irrigación presintra del miocardio es normal¹. Sin embargo, desde el punto de quirúrgico, el conocimiento e identificación precisa de los segmentos corto y largo de la ADA son imprescindibles para lograr la adecuada colocación de los injertos

durante la revascularización^{3,10,18-21}, y algo similar ocurre en cardiología intervencionista, pues el desconocimiento de estas variantes anatómicas puede favorecer la interpretación errónea del estudio angiográfico.

Desde 1983 de Spindola-Franco et al.³ plantearon que el reconocimiento de los diferentes tipos de doble ADA, permite hacer el diagnóstico angiográfico correcto y tomar la decisión más acertada respecto al vaso que se debe revascularizar.

La ausencia de vascularización del ápex o la no visualización de la ADA larga (cuando nace en el seno derecho con un ostium independiente al de la CD), puede malinterpretarse como una oclusión a nivel del segmento medio de la ADA^{11,19}, y cuando se origina en la arteria CD puede confundirse con la rama del cono y su diagnóstico diferencial se haría basado en la presencia de ramos septales y diagonales¹⁸. Por eso si existe ausencia de vascularización del ápex y la ventriculografía izquierda es normal, debe sospecharse la presencia de una doble ADA tipo IV.

Esta situación es más relevante en un paciente con choque cardiogénico debido a un síndrome coronario agudo con elevación del segmento ST en D₁, aVL, y de V₄-V₆. En estas circunstancias el cardiólogo intervencionista debe ir directamente con un catéter guía de coronaria izquierda para realizar la angioplastia al vaso relacionado con el infarto, pero si existe una doble ADA tipo IV, la primera impresión diagnóstica podría ser la oclusión de la ADA en su segmento medio, cuando realmente la responsable del infarto es la ADA larga.

También es importante conocer que por la irrigación particular que presenta, la doble ADA puede crear dificultad en la interpretación de los estudios no invasivos para definir si

la enfermedad es monovaso o multivaso¹¹. De igual forma, si tenemos un paciente con doble ADA, ergometría positiva con cambios eléctricos en la región antero-septal y estenosis de ambas ramas de la ADA en la coronariografía, se debe priorizar el tratamiento de la ADA corta, que es en la mayoría de los casos, la responsable de la irrigación de la región anterior del tabique interventricular. Además, el conocimiento de las variantes de doble ADA nos ayuda a entender algunas "discrepancias" entre la localización de las lesiones coronarias y la motilidad regional del ventrículo izquierdo¹⁹. La motilidad normal de la pared anterior y el ápex, con acinesia o hipocinesia septal nos hacen pensar en la posibilidad de doble ADA, con enfermedad de la corta, así como la acinesia o aneurisma anteroapical con motilidad normal del tabique interventricular debe hacernos pensar en oclusión de la ADA larga³.

Aunque la doble ADA tipo IV no produce síntomas en ausencia de compresión extrínseca o enfermedad aterosclerótica, el conocimiento de sus tipos y variantes es de vital importancia en la práctica clínica; pues un acertado diagnóstico permite tomar la mejor decisión terapéutica.

Conclusiones

La presencia de una doble ADA no interfiere en la realización de angioplastia coronaria en la circunfleja y la CD, o a cualquier nivel de la ADA, sólo puede hacer más laborioso el procedimiento en situaciones precisas relacionadas con su origen y recorrido. En este artículo se propone una actualización de la clasificación de Spindola-Franco, pues el conocimiento de todos los tipos y variantes de doble ADA es de vital importancia en la práctica clínica.

Financiamiento

No se recibió patrocinio de ningún tipo para llevar a cabo este artículo.

Conflicto de intereses

Los autores declaran no tener conflicto de intereses.

Bibliografía

- Moreno-Martínez FL, Vega LF, Fleites HA, et al. Dual left anterior descending coronary artery. *Int J Thorac Cardiovasc Surg*. 2005;7. DOI:10.5580/22d6.
- Popma JJ. Coronary angiography and intravascular ultrasound imaging. En: Zipes DP, Libby P, Bonow RO, et al, editores. *Braunwald's Heart Disease. A Textbook of Cardiovascular Medicine*. 7ª ed. Philadelphia: Elsevier Saunders; 2005. p. 423-55.
- Spindola-Franco H, Grose R, Solomon N. Dual left anterior descending coronary artery: angiographic description of important anatomic variants and surgical implications. *Am Heart J*. 1983;105:445-55.
- Tuccar E, Elhan A. Examination of coronary artery anomalies in an adult Turkish population. *Turk J Med Sci*. 2002;32:309-12.
- Oliver JM, Mateo M, Bret M. Evaluator. *Cardiopatías congénitas en el adulto*. *Rev Esp Cardiol*. 2003;56:607-20.
- Talanas G, Delpini A, Casu G, et al. A double left anterior descending coronary artery emerging from the right Valsalva sinus: a case report and a brief literature review. *J Cardiovasc Med*. 2009;10:64-7.
- Bhatia V, Arora P, Pandey K, et al. Type IV dual left anterior descending coronary artery: A rare anomaly. *Heart Views*. 2010;11:64-6.
- Rigatelli G, Rigatelli G, Trivellato M. Coronary artery anomalies: prevalence and clinical profile in elderly patients. *J Geriatr Cardiol*. 2004;1:40-3.
- Butcher C, Batyraliev T, Yilmaz R, et al. Origin and distribution anomalies of the left anterior descending artery in 70.850 adult patients: multicenter data collection. *Catheter Cardiovasc Interv*. 2006;68:574-85.
- Belostotsky V, Veljanovska L, Hristov N, et al. Dual left anterior descending artery distribution. *Interact Cardiovasc Thorac Surg*. 2010;10:648-9.
- Andreou AY, Avraamides PC. Short branch of type IV dual left anterior descending coronary artery running as an aberrant obtuse marginal branch: a previously undescribed arrangement. *Clinical Anatomy*. 2009;22:873-5.
- Tuncer C, Gumusalan Y, Sokmen A, et al. A previously undescribed anomaly of left anterior descending artery: type V dual left anterior descending artery. *Int J Cardiol*. 2009;134:141-3.
- Consultado el 01 de octubre de 2012. <http://www.hindawi.com/journals/crp/2010/376067/>
- Tutar E, Gulec S, Pamir G, et al. A case of type IV dual left anterior descending artery associated with anomalous origin of the left circumflex artery in the presence of coronary atherosclerosis. *J Invasive Cardiol*. 1999;11:631-4.
- Ghosh P, Liew CK, Chauhan A. A rare coronary anatomy comprising dual (type IV) left anterior descending arteries and an anomalous left circumflex artery from the right coronary artery. *J Invasive Cardiol*. 2011;23:126-7.
- Manchanda A, Qureshi A, Brofferio A, et al. Novel variant of dual left anterior descending coronary artery. *J Cardiovasc Comput Tomogr*. 2010;4:139-41.
- Maroney J, Klein LW. Report of a new anomaly of the left anterior descending artery: Type VI dual LAD. *Catheter Cardiovasc Intervent* 2011. *Catheter Cardiovasc Interv*. 2012;80:626-9.
- Celik M, Iyisoy A, Celik T. A coronary artery anomaly: type IV dual left anterior descending artery. *Cardiovasc J Afr*. 2010;21:223-4.
- Agarwal PP, Kazerooni EA. Dual left anterior descending coronary artery: CT findings. *AJR Am J Roentgenol*. 2008;191:1698-701.
- Sajja LR, Farooqi A, Shaik MS, et al. Dual left anterior descending coronary artery: surgical revascularization in 4 patients. *Tex Heart Inst J*. 2000;27:292-6.
- Yavuz T, Nazli C, Ocal A, et al. Surgically revascularized dual LAD. *Int J Cardiovasc Imaging*. 2004;20:71-4.