



## Archivos de Cardiología de México

[www.elsevier.com.mx](http://www.elsevier.com.mx)



### INVESTIGACIÓN CLÍNICO-EXPERIMENTAL

## Trastornos de conducción ventricular y miocardio inactivable

Alfredo de Micheli, Alberto Aranda, Gustavo A. Medrano, Pedro Iturralde-Torres.

*Instituto Nacional de Cardiología Ignacio Chávez. México.*

Recibido el 31 de agosto de 2011; aceptado el 5 de septiembre de 2011.

#### PALABRAS CLAVE

*Bloqueo de rama izquierda; Bloqueo de rama derecha; Necrosis miocárdica con bloqueo de rama; México.*

#### Resumen

Un bloqueo de rama izquierda (BRIHH) de grado avanzado, i.e. con fenómeno de "salto de onda" extenso, hace que la activación septal anormal de origen a fuerzas electromotrices de mayor duración y magnitud respecto a las normales. Por eso se establece una preponderancia eléctrica septal respecto a las paredes libres ventriculares. La coexistencia de una zona de miocardio inactivable antero-septal con un BRIHH de grado avanzado hace que el "salto de onda" comience en porciones postero-septales inferiores. Por ende, los electrodos izquierdos externos ven alejarse los primeros frentes de la activación ventricular y registran ondas Q. La presencia de miocardio inactivable en la pared libre ventricular izquierda permite al electrodo externo correspondiente registrar la morfología del complejo intraventricular homolateral:  $\bar{R}S$ . Un BRIHH de grado intermedio da origen a un "salto de onda" limitado de derecha a izquierda. Cuando dicho bloqueo se asocia a la presencia de miocardio inactivable septal, se reducen las manifestaciones del bloqueo izquierdo pero están presentes las de la necrosis: pérdida de la manifestación del primer vector septal derecho y registro de ondas Q en las derivaciones izquierdas.

A causa de un bloqueo de rama derecha (BRDHH) de grado avanzado, con "salto de onda" extenso, también se originan fuerzas electromotrices septales predominantes. La coexistencia de una zona de miocardio inactivable antero-septal con un BRDHH de grado avanzado hace que el "salto de onda" de izquierda a derecha comience en porciones postero-septales bajas. Así los electrodos de las derivaciones transicionales ven alejarse los primeros frentes del "salto de onda" y registran: ondas Q. Una zona inactivable parietal derecha, transmural, permite a los electrodos externos correspondientes registrar la morfología polifásica del complejo intraventricular homolateral. Un BRDHH de grado intermedio, asociado a necrosis antero-septal, se caracteriza por reducción de los signos de bloqueo y presencia de ondas Q en las derivaciones precordiales derechas y transicionales.

**Correspondencia:** Alfredo de Micheli. Juan Badiano N° 1. Colonia Sección XVI, Delegación Tlalpan, C. P. 14080. Teléfono: 55732911, ext: 1310. México D. F. Correo electrónico: [alessandro.micheli@cardiol.org.mx](mailto:alessandro.micheli@cardiol.org.mx)

**KEYWORDS**

Left bundle branch block; Right bundle branch block; Inactivated myocardium with bundle branch block; Mexico.

**Ventricular conduction disorder in presence of dead myocardium****Abstract**

*In the presence of an advanced degree left bundle branch block (LBBB) with an extensive "Jumping wave" phenomenon, the septal activation abnormally spreading originates septal electromotive forces of greater duration and consequently more important than normal ones. The coexistence of an inactive antero-septal myocardium with an advanced degree block causes the phenomenon of "Jumping wave" begins in postero-septal regions. Therefore the external left electrodes see the first ventricular activation fronts moving away and register Q waves. The presence of transmural inactive myocardium in the free left ventricular wall permits the corresponding external electrodes to record the morphology of the ipsilateral intraventricular complex: RS. An intermediate degree LBBB produces a limited right to left "Jumping wave" phenomenon. When it is associated to septal inactive myocardium, the electrical manifestations of left block are reduced, but those of myocardial necrosis persist: loss of the manifestation of first right septal vector and presence of Q waves in left leads. Because of an advanced degree right bundle branch block (RBBB) with an extensive "Jumping wave" phenomenon, electromotive septal forces of greater duration and consequently more important than normal ones, are originated also. The coexistence of inactive antero-septal myocardium with an advanced degree RBBB causes the phenomenon of "Jumping wave" begins in inferior postero-septal regions. Therefore, the transitional leads see the first fronts of the said phenomenon moving away and register Q waves. The presence of inactive transmural right parietal myocardium permits the corresponding external electrodes to record the morphology of the ipsilateral polyphasic intraventricular complex. An intermediate degree RBBB, associated to antero-septal necrosis, is characterized by the reduction of the electrocardiographic signs of the said block and the presence of Q waves in the right precordial and transitional leads.*

**Introducción**

Los trastornos de conducción ventricular (bloqueos) se asocian frecuentemente a la presencia de miocardio inactivable. En estos casos, debe establecerse posiblemente si el bloqueo es anterior a la detección del tejido inactivable o si es debido a factores que intervienen en el síndrome de infarto miocárdico.

Por su parte, estos bloqueos pueden ser proximales o distales. Los primeros se deben a alteraciones funcionales o estructurales producidas en el tronco principal del sistema de conducción intraventricular izquierdo o derecho o, en ciertos casos, en ambos. Cabe mencionar que el sistema derecho es más vulnerable que el izquierdo porque su tronco principal es largo, en herradura y con alternancia de tramos superficiales y otros profundos, mientras que el tronco principal izquierdo es corto, 2 mm o 3 mm, y pronto da origen a sus subdivisiones periféricas. Estos bloqueos, proximales o tronculares, producen el fenómeno denominado por Sodi Pallares "salto de onda";<sup>1</sup> es decir, el paso más o menos difícil y lento de los frentes de activación originados en la masa septal del ventrículo respetado, que se activa en tiempo normal, hacia la masa septal del ventrículo bloqueado. Existe, en realidad, una discontinuidad funcional, y al parecer, también histológica, entre ambas masas septales. A ésta, Sodi Pallares dio el nombre de "barrera intraseptal".<sup>2</sup> Si el fenómeno del "salto de onda" es limitado -generalmente en porciones bajas del tabique interventricular- los bloqueos tronculares se definen como de grado intermedio. Si el fenómeno del "salto de onda" es extenso a lo largo de la "barrera intraseptal", los bloqueos tronculares correspondientes se consideran de grado avanzado. En ambos casos aumentan

las fuerzas electromotrices septales, que se van a equiparar a las fuerzas parietales en los bloqueos de grado intermedio y van a ser preponderantes en los bloqueos de grado avanzado. Este hecho puede expresarse con la oposición de los vectores resultantes de la despolarización y la repolarización septales, de igual magnitud y de sentido opuesto. Así el de la despolarización va hacia el ventrículo bloqueado, en donde se registran complejos ventriculares empastados de predominio positivo, y ondas de repolarización (ondas T) negativas y de ramas asimétricas, i.e. de tipo secundario. Y el vector de la repolarización va hacia el ventrículo respetado, en donde se registran empastamientos negativos, i.e. de la onda S, y T positivas.

**Bases histológico-funcionales del fenómeno del "salto de onda"**

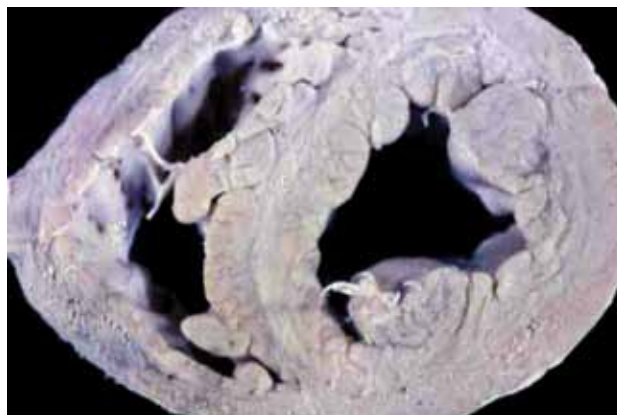
a. *Datos histológicos:* La separación entre la masa septal derecha y la izquierda se nota claramente en preparaciones histológicas de Jean Lenègre y en las de Maurice Lev.<sup>3</sup> Por otra parte, la independencia eléctrica de las dos masas septales ha sido señalada a su tiempo por M. Maekawa,<sup>4</sup> por Rubio y Rosenbluth<sup>5</sup> y por miembros de la Escuela Mexicana de Electrocardiografía.<sup>6</sup> En años más recientes, otros investigadores del INCICH<sup>7</sup> han encontrado, en rebanadas de corazón humano, una banda septal longitudinal media, que parte el tabique en dos masas septales, siendo la izquierda más gruesa y menos trabeculada que la derecha. Las fibras de ambas masas septales se disponen en ángulo respecto al fascículo central y alcanzan el endocardio. En los corazones humanos, así como en los de las ratas, el fascículo longitudinal es más delgado y

muestra más abundante tejido conectivo intersticial con arteriolas. Tanto en el aspecto macroscópico como en el microscópico, se advierte que el fascículo longitudinal del tabique constituye un límite estructural entre las dos masas septales y determina el sustrato histológico de la llamada barrera intraseptal.<sup>8</sup>

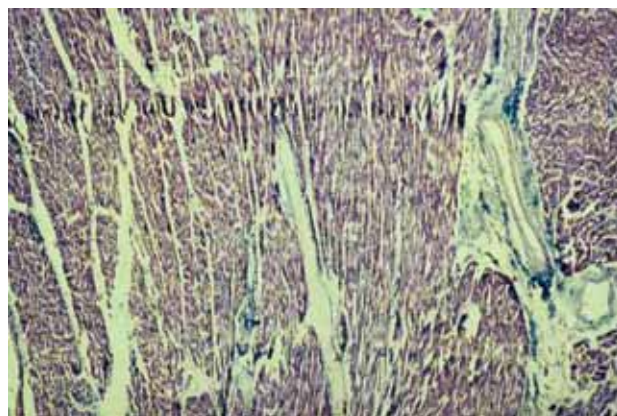
Las **Figuras 1 y 2**, correspondientes a un corazón humano, proporcionan un ejemplo de lo antes dicho. En la **Figura 1**, el tabique interventricular muestra un fascículo central, que divide claramente las dos porciones de miocardio septal: derecha e izquierda. Dicho fascículo se dispone longitudinalmente, mientras que las fibras miocárdicas septales, pertenecientes a ambos ventrículos, son transversales o tangenciales respecto a él. Un corte histológico del tabique interventricular (**Figura 2**) permite ver un fascículo central de tejido miocárdico en disposición longitudinal. A ambos lados de éste, las fibras miocárdicas cambian de dirección y se disponen en forma oblicua o perpendicular respecto a las centrales longitudinales. Hay delgados tabiques de tejido conjuntivo vascularizado entre los fascículos (hematoxilina-eosina, 4x).

b. **Datos eléctricos:** Los hallazgos obtenidos en una investigación experimental realizada en nuestro Instituto<sup>8</sup> sustentan el concepto de una bipartición histológica y funcional del tabique interventricular en animales de laboratorio y probablemente también en corazones humanos. Ambas masas septales, izquierda y derecha, reciben de manera independiente los impulsos de activación, cada una por el sistema de conducción correspondiente. De hecho, la activación septal no es de tipo sincicial. Si hay un obstáculo en un sistema de conducción ventricular, la dirección y la orientación del proceso de despolarización septal se modifican y, por ende, cambian los aspectos cronológicos y morfológicos de los complejos intra y extra-ventriculares. La **Figura 3** indica la diferencia entre los tiempos promedio de la activación septal de control y los de la activación con BRIHH, la que se vuelve significativa a la profundidad de 2.4 mm desde la superficie septal derecha (RSS). Por su lado, la diferencia entre los tiempos promedio de la activación septal de control y los de la activación con BRDHH se vuelve significativa a la profundidad de 4.8 mm desde la superficie septal izquierda (LSS), **Figura 4**. Esto confirma que, en el tercio medio del tabique interventricular, en el corazón canino, la "barrera intraseptal" se halla más cerca de la superficie septal derecha probablemente por el mayor espesor de la masa septal izquierda en dicha zona.

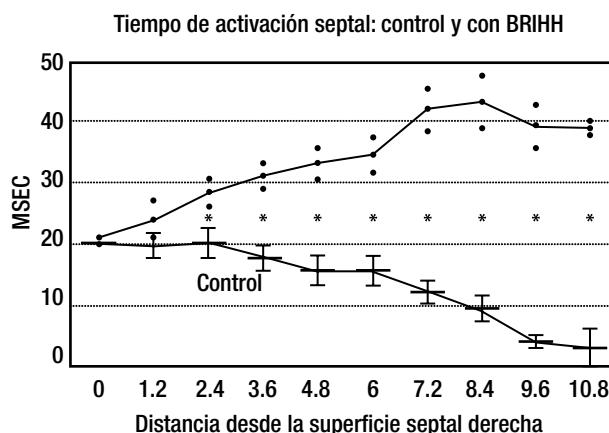
Los hechos aquí señalados explican de manera satisfactoria la lentitud del avance de los frentes de activación, así como el concepto de "salto de onda" lo que puede justificar el porqué de los empastamientos y las muescas de las ondas R en las derivaciones que exploran el ventrículo afectado por el bloqueo. Estos aspectos del proceso de la activación septal ayudan a detectar la coexistencia de una zona de necrosis del tabique interventricular en presencia de trastornos de la conducción ventricular. Por ejemplo, cuando coexisten un BRIHH y miocardio septal inactivable, los frentes de activación deben rodear el obstáculo, lo que determina la inscripción de ondas Q en las derivaciones izquierdas. Así que el diagnóstico electrocardiográfico de necrosis miocárdica septal es posible aun en presencia de un BRIHH acentuado.



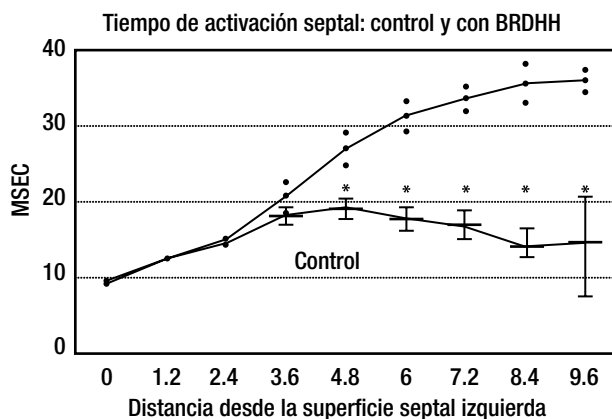
**Figura 1.** Corte transversal de un corazón humano a nivel de la porción media de los ventrículos, en la inserción de los músculos papilares.



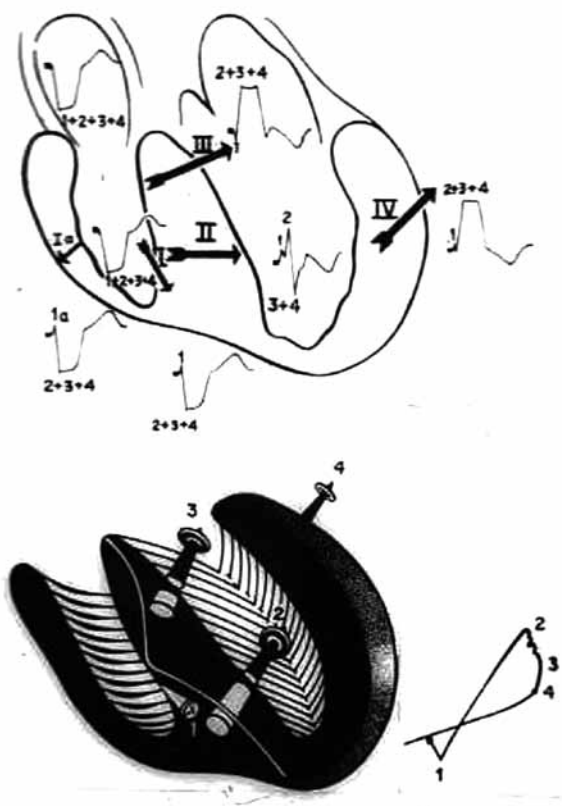
**Figura 2.** Corte histológico del tabique interventricular.



**Figura 3.** Diferencia entre los tiempos promedio de la activación septal de control (abajo) y los de la activación septal con BRIHH (arriba). En ordenada: Tiempos promedio de la activación septal en msec. En abscisa: Distancia en mm desde la superficie septal derecha.



**Figura 4.** Diferencia entre los tiempos promedio de la activación de control (abajo) y los de la activación septal con BRDHH (arriba). En ordenada: Tiempos promedio de activación septal en mseg. En abscisa: Distancia en mm desde la superficie septal izquierda.



**Figura 5.** Principales vectores resultantes de la activación ventricular en presencia de un BRIHH de grado avanzado.

### BRIHH de grado avanzado

Principales vectores resultantes de la activación ventricular. Cuando existe este tipo de bloqueo troncular,<sup>9</sup> el primer vector en manifestarse se origina en la masa septal

derecha baja, y se dirige hacia delante y a la izquierda. En las derivaciones que exploran el corazón izquierdo las ondas R tienen el vértice empastado o una meseta, con tiempo de inicio de la deflexión intrínsecoide (TIDI) de 80 mseg o más. En una derivación transicional, p. ej.  $V_4$ , pueden registrarse complejos ventriculares en M, en los que la primera positividad corresponde al primer vector septal derecho y la segunda a un vector septal izquierdo local. El complejo intra-ventricular izquierdo muestra una deflexión positiva inicial, correspondiente a los frentes del "salto de onda", la que es igual o mayor respecto a la deflexión negativa que le sigue (onda S). En general, el voltaje de la onda R no aumenta en las derivaciones precordiales izquierdas a menos que coexista hipertrofia del ventrículo homolateral. La onda T es negativa, de tipo secundario, en las derivaciones que exploran el corazón izquierdo a causa de la oposición de los vectores resultantes septales (**Figura 5**).

Puede decirse que, en presencia de un BRIHH de grado avanzado, las fibras de la red de Purkinje izquierda comienzan a activarse después del principio de la activación de la masa septal derecha.<sup>9</sup> El sentido general del proceso de despolarización ventricular es de derecha a izquierda. La sucesión del fenómeno puede representarse por cuatro vectores resultantes principales (**Figura 5**). En resumen, el primer vector septal derecho se dirige hacia delante y abajo; el segundo vector, resultante del "salto de onda" en porciones inferiores del tabique interventricular, se dirige hacia la izquierda y muy atrás; el tercer vector, resultante del "salto de onda" en regiones superiores de dicho tabique, se dirige hacia la izquierda y menos atrás que el vector 2; el cuarto vector resultante de la activación de regiones laterales izquierdas basales, se orienta hacia la izquierda y aún menos atrás que el tercero.

La sucesión y la orientación de los cuatro vectores mencionados explican de manera satisfactoria los registros electro y vectocardiográficos obtenidos en sujetos sin complicaciones cardiovasculares. Los vectores resultantes de la despolarización y la repolarización septales tienen igual magnitud y orientación opuesta (**Figura 6**).

### BRIHH de grado avanzado sin necrosis miocárdica

Los registros eléctricos de la **Figura 7** pertenecen a una mujer de 53 años. El electrocardiograma sugiere una posición cardíaca intermedia. Muestra complejos ventriculares positivos, del tipo  $\bar{R}$ , en todas las derivaciones izquierdas y complejos en M en  $V_5$ , derivación aparentemente transicional. El tiempo de inicio de la deflexión intrínsecoide (TIDI) es de 120 mseg en aVL y  $V_6$ . En dichas derivaciones, los complejos ventriculares van seguidos de ondas T negativas de tipo secundario. Además de mostrar un BRIHH de grado avanzado, el trazo permite inferir la coexistencia de crecimiento ventricular izquierdo por el gran voltaje de la onda R en  $D_1$ ,  $D_{II}$  y  $V_6$  y por las ondas S profundas de  $V_1$  a  $V_3$ . Hay también signos de lesión subendocárdica postero-lateral izquierda: RS-T deprimido y cóncavo en  $D_{II}$  y  $V_6$ .

Por su lado, los vectocardiogramas sugieren un BRIHH de grado avanzado por el empastamiento intermedio de la curva ventricular en los tres planos y la rotación horaria



del asa  $R_H$ . La curva vectocardiográfica ventricular arranca hacia adelante de su punto de origen (punto 0) en los planos horizontal y sagital.

### BRIHH de grado avanzado + Necrosis anteroseptal

En la **Figura 8** el BRIHH de grado avanzado se reconoce por el empastamiento de las ondas R en  $D_1$ ,  $aVL$ ,  $V_5$  y  $V_6$ , así como por la meseta intermedia empastada de la curva vectocardiográfica ventricular en los tres planos. La zona de miocardio inactivable se detecta por el arranque de la curva ventricular hacia atrás del punto 0 en los planos horizontal y sagital debido a pérdida de la manifestación

del primer vector septal derecho. Y también por la reducción de la meseta intermedia tanto en las curvas vectocardiográficas ventriculares como en las ondas R de los complejos ventriculares izquierdos.

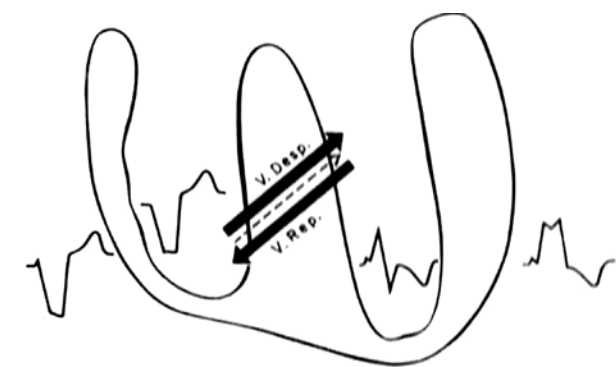
Cabe mencionar un signo electrocardiográfico descrito en trazos clínicos por Cabrera y Friedland en 1953<sup>10</sup> e interpretado por Medrano y colaboradores en 1963 con base en hallazgos experimentales:<sup>11</sup> puede establecerse una ventana eléctrica en el tabique interventricular, la que permite al electrodo explorador de una derivación,  $V_3$  o  $V_4$  o ambas, registrar la variación de potencial de la masa septal derecha posterior, i. e. una muesca en la rama ascendente de la onda S, que dura 40 msec o más. Ésta es significativa en el ECG si tiene tal duración.

### BRIHH de grado avanzado + Necrosis septoparietal

Los registros eléctricos de la **Figura 9** revelan la existencia de un BRIHH de grado avanzado por los empastamientos de las ondas R en las derivaciones electrocardiográficas izquierdas y de la meseta intermedia, empastada, de las curvas vectocardiográficas ventriculares. La presencia de una zona de miocardio inactivable septal sugiere por la reducción de la meseta de la onda R en las derivaciones  $D_1$ ,  $aVL$ ,  $V_5$ ,  $V_6$  y de las curvas vectocardiográficas ventriculares. La concavidad en la rama centripeta del asa  $R_H$  hace pensar en la existencia de miocardio inactivable en regiones laterales de la pared libre del ventrículo izquierdo.

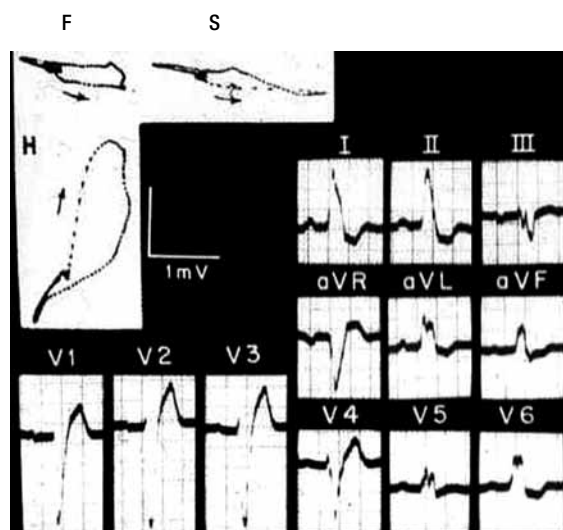
### BRIHH de grado intermedio

Las manifestaciones eléctricas del BRIHH de grado intermedio, asociado a necrosis septal o parietal izquierda se han estudiado experimentalmente en ocho perros con necrosis septal y en 15 con necrosis parietal izquierda.<sup>12</sup>

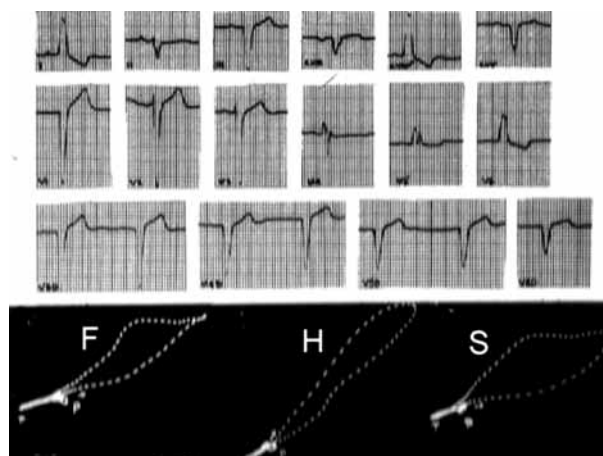


V. Desp: Vector promedio de despolarización septal  
V. Rep: Vector promedio de repolarización septal  
Dirección de la repolarización septal

**Figura 6.** Vectores resultantes de la despolarización (hacia la izquierda y arriba) y de la repolarización (hacia la derecha y abajo) septales, en presencia de un BRIHH de grado avanzado.



**Figura 7.** Registros clínicos en un caso de BRIHH de grado avanzado. Nótese que el vectocardiograma horizontal (H) arranca hacia adelante de su punto de origen (punto 0) por la manifestación del primer vector ventricular, ahora septal derecho.



**Figura 8.** BRIHH de grado avanzado + Necrosis miocárdica anteroseptal. Hay reducción de la meseta intermedia, empastada, de los VCG<sub>H</sub> y VCG<sub>S</sub>, así como de los empastamientos de la onda R de  $V_2$  a  $V_4$ , por pérdida de fuerzas electromotrices septales.

Desde el punto de vista electrocardiográfico, las modificaciones más importantes se presentan en las morfologías unipolares registradas cerca de la zona afectada. Estas dependen de la localización y de la extensión de la necrosis, así como del grado del bloqueo de rama. Las alteraciones vectocardiográficas más significativas se observan en el plano horizontal.

La **Figura 10** exhibe un ejemplo experimental de las manifestaciones eléctricas de un BRIHH de grado intermedio no complicado con necrosis miocárdica y complicado con una zona de miocardio inactivable antero-septal (Inf. Sep.). Por efecto de este daño miocárdico, se reduce la meseta intermedia-empastada de la onda R en las derivaciones unipolares izquierdas y de las curvas vectocardiográficas ventriculares.

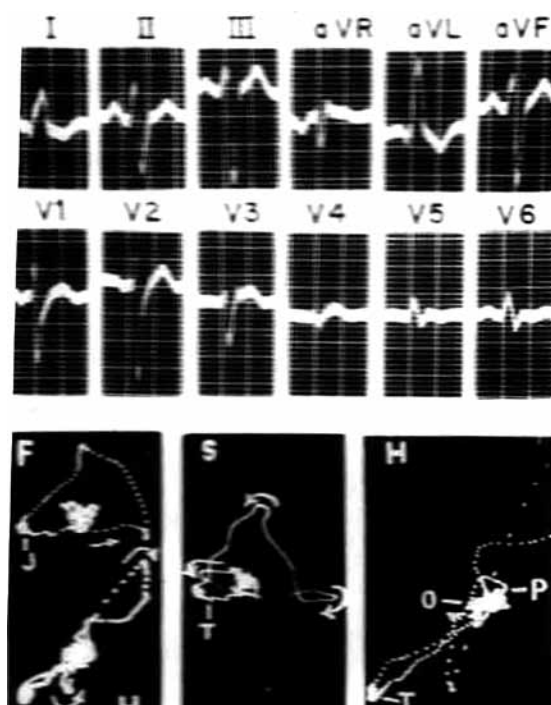
### BRDHH no complicado por necrosis miocárdica

Cuando existe un BRDHH de grado avanzado, a saber con "salto de onda" extenso a lo largo de la barrera intraseptal, el sentido general de la activación ventricular es de izquierda a derecha y de abajo hacia arriba. Las fuerzas electromotrices más importantes de los procesos de despolarización y repolarización ventriculares, son las septales que duran más. Se establece así una neta preponderancia eléctrica del tabique interventricular sobre las paredes libres ventriculares. La sucesión del proceso de activación ventricular puede representarse por cuatro vectores resultantes principales, como se indica de manera esquemática en la **Figura 11**. El primer vector de la activación ventricular se origina en la masa septal izquierda media y se dirige hacia delante y a la derecha con mayor manifestación respecto a la normal. El vector 2, resultante de la activación de la pared libre del ventrículo izquierdo y dirigido hacia la izquierda, tiene una manifestación reducida porque resulta contrarrestado por los frentes de activación que efectúan el "salto" de izquierda a derecha en porciones inferiores del tabique interventricular. El vector 3 se orienta hacia la derecha y adelante porque constituye el vector resultante del "salto de onda" en regiones septales bajas. El vector 4, orientado hacia la derecha y más adelante, resulta del fenómeno de "salto de onda" de izquierda a derecha en porciones superiores del tabique interventricular. Las fuerzas electromotrices septales, que son las más importantes de la despolarización y la repolarización ventriculares, pueden resumirse en dos vectores resultantes de igual magnitud y sentido opuesto (**Figura 12**): el de la despolarización, dirigido de izquierda a derecha y de abajo hacia arriba; el de la repolarización, orientado de derecha a izquierda, entre  $0^\circ$  y  $-10^\circ$ . El complejo intraventricular derecho adquiere una configuración en "M" o más polifásica, con TIDI  $>40$  mseg.

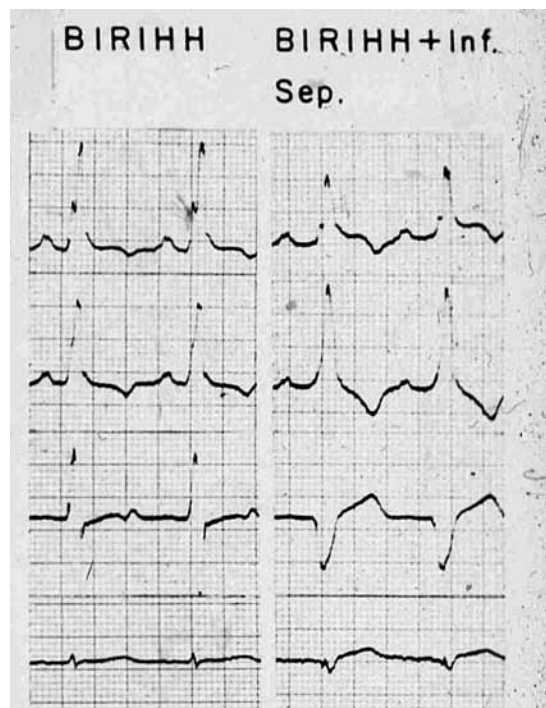
El ECG de la **Figura 13** brinda un ejemplo de BRDHH de grado avanzado en una mujer de 26 años con CÍA.

### BRDHH de grado avanzado + Necrosis septal

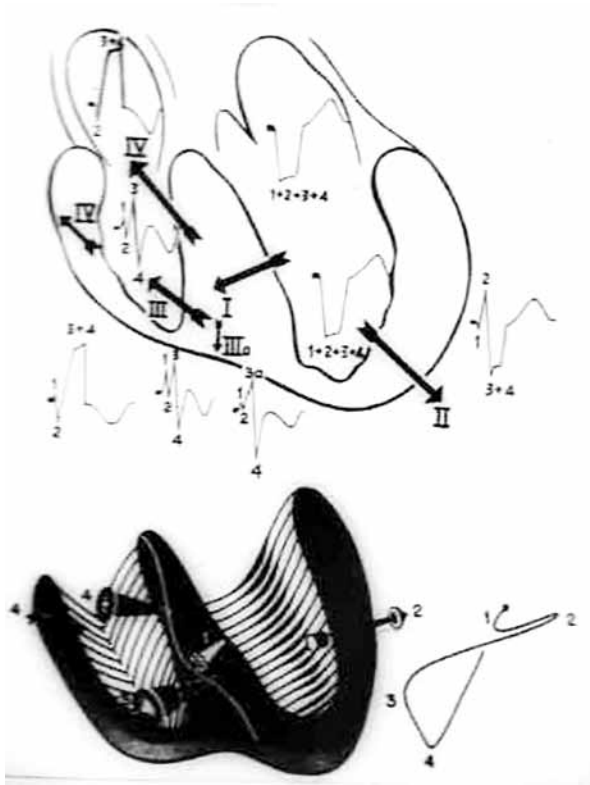
Si un BRDHH está asociado a miocardio inactivable septal por infarto o miocardiopatía, se modifican tanto el inicio como el desarrollo del "salto de onda".<sup>13</sup> Esto acontece también en presencia de arritmias originadas en el ventrículo izquierdo.



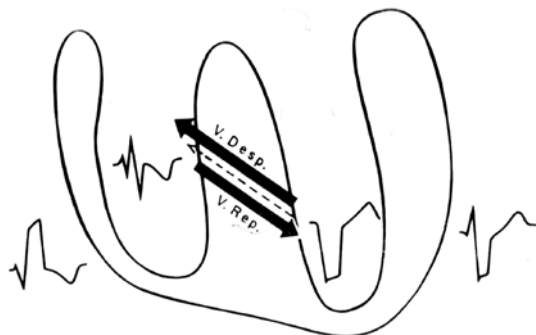
**Figura 9.** BRIHH de grado avanzado + Necrosis miocárdica septoparietal izquierda. Está reducida la meseta intermedia, empastada, de la onda R en las derivaciones unipolares izquierdas aVL, V<sub>5</sub> y V<sub>6</sub>. Hay una concavidad en la rama centripeta del asa R<sub>H</sub> por pérdida de fuerzas electromotrices parietales izquierdas.



**Figura 10.** Ejemplo experimental de un BRIHH de grado intermedio no complicado (a la izquierda) y complicado con necrosis miocárdica septal (a la derecha).

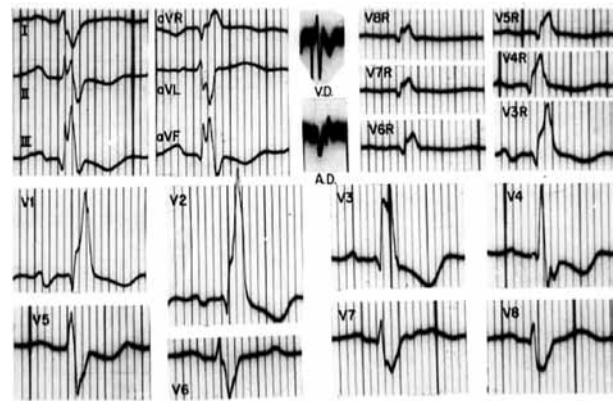


**Figura 11.** Principales vectores resultantes de la activación ventricular en presencia de un BRDHH de grado avanzado.

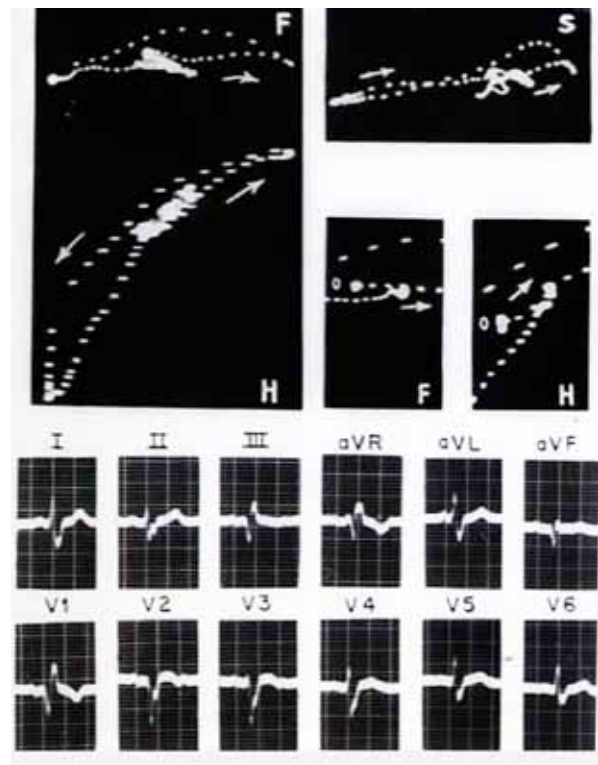


V. Desp: Vector promedio de despolarización septal  
V. Rep: Vector promedio de repolarización septal  
Dirección de la repolarización septal

**Figura 12.** Vectores resultantes de la despolarización (hacia la derecha y arriba) y de la repolarización (hacia la izquierda y abajo) septales en presencia de un BRDHH de grado avanzado.



**Figura 13.** Electrocardiograma con un BRDHH de grado avanzado en una mujer de 26 años portadora de una CIA.



**Figura 14.** BRDHH de grado avanzado + Necrosis miocárdica antero-septal. Se notan complejos ventriculares Q en V<sub>1</sub>, QS en V<sub>2</sub> y V<sub>3</sub>. El VCG<sub>H</sub> arranca hacia atrás del punto 0, su rama intermedia pasa detrás de dicho punto y su meseta está reducida.



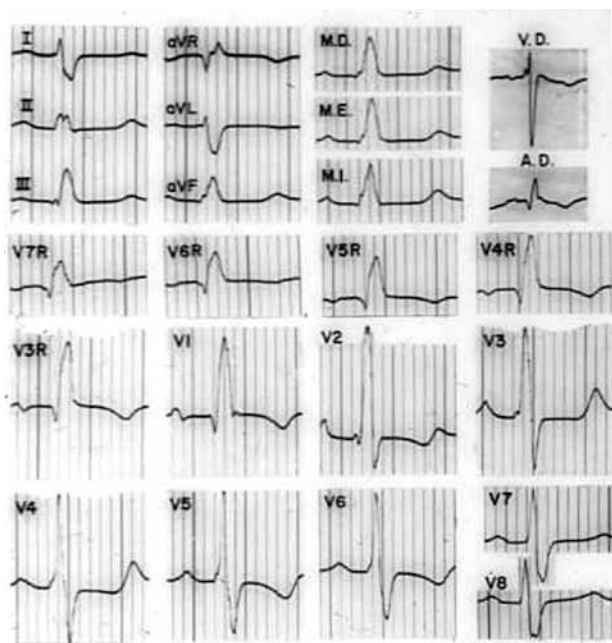


Figura 15. ECG con los signos de un BRDHH de grado intermedio en una mujer de 23 años portadora de una CIA.

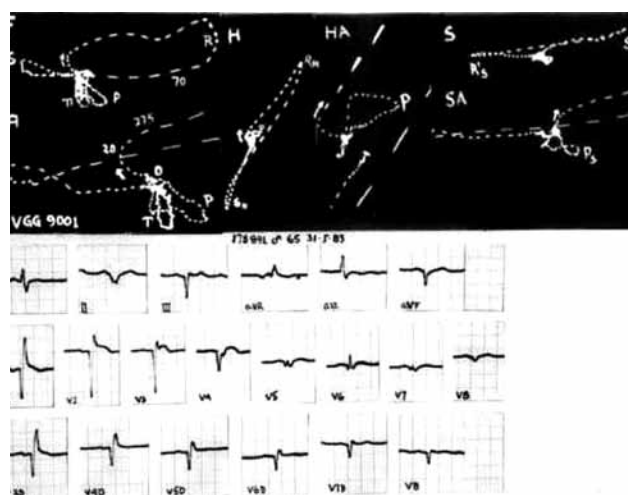


Figura 16. El ECG muestra los signos de un BRDHH de grado intermedio por la morfología de los complejos ventriculares rS en aVR y QR en V<sub>1</sub>. Sugiere, además, la existencia de miocardio inactivable septolateral izquierdo por las morfologías Q en V<sub>1</sub>, Qr en V<sub>2</sub> y V<sub>3</sub>, QS V<sub>4</sub>, W en V<sub>5</sub> y V<sub>6</sub>. A su vez, los VCG<sub>H</sub> y VCG<sub>S</sub> arrancan hacia atrás del punto 0.

En la Figura 14 puede verse la manifestación electrocardiográfica de miocardio inactivable "en casquete" complicado con BRDHH de grado avanzado. Los complejos ventriculares registrados en V<sub>1</sub> (QR), V<sub>2</sub> y V<sub>3</sub> (QS), aVF (Qr) y D<sub>III</sub> (QR) sugieren dicho diagnóstico. Desde el punto de vista vectocardiográfico, la presencia de miocardio inactivable anteroseptal se manifiesta por el arranque posterior de la curva vectocardiográfica ventricular y por la posición de la rama intermedia del VCG<sub>H</sub> detrás de su punto de origen (punto 0), debido a la predominancia de fuerzas electromotrices septales posteriores.

### BRDHH de grado intermedio sin miocardio inactivable

Por efecto de un bloqueo troncular derecho de grado intermedio, no asociado a miocardio inactivable, se efectúa un "salto de onda" limitado inicialmente de la masa septal izquierda medioinferior hacia la masa septal derecha correspondiente. Por eso, aumenta el voltaje y aparece un empastamiento o una muesca en la deflexión positiva inicial del complejo ventricular registrado en la punta del ventrículo derecho: rS. El TIDI en dicho complejo es de alrededor de 30 mseg.<sup>14</sup> El sentido general del proceso de activación del ventrículo derecho no varía: avanza de abajo hacia arriba, siendo el espolón de Wolf la última estructura en activarse. Dependiendo de la extensión del "salto de onda", puede establecerse una oposición entre el vector resultante de la despolarización y el de la repolarización septales. En tal caso, aparece un cambio secundario de la onda T y también del asa de la repolarización ventricular.

El ECG muestra empastamientos positivos, i. e. de la onda R, en todas las derivaciones que exploran el corazón derecho y empastamientos negativos, i. e. de la onda S, en aquellas que miran hacia el ventrículo izquierdo. El TIDI fluctúa entre 35 y 45 mseg en las derivaciones transicionales, lo que refleja el retardo de la despolarización de la masa septal derecha antero-inferior. El TIDI es de alrededor de 80 mseg en aVR y pueden registrarse ondas T invertidas, de tipo secundario, en las derivaciones derechas. A su vez, el TIDI está comprendido entre 25 y 40 mseg en el complejo intraventricular derecho bajo. La Figura 15 proporciona un ejemplo de BRDHH de grado intermedio en una mujer de 23 años con una CIA (TIDI= 35 mseg en V<sub>3</sub> y V<sub>4</sub>).

### BRDHH de grado intermedio + Miocardio inactivable

La coexistencia de un BRDHH de grado intermedio con miocardio inactivable en la pared libre antero-lateral izquierda puede revelarse por una desviación de los vectores iniciales de la activación ventricular hacia atrás y ligeramente a la derecha del punto 0. El arranque posterior y la desviación acentuada de las fuerzas electromotrices más precoces de la despolarización ventricular, así como la disminución de los voltajes y las áreas de las asas R<sub>F</sub> y R<sub>H</sub>, son los hallazgos más directamente relacionados con la reducción del miocardio activable en las



regiones antero-laterales de la pared libre ventricular izquierda.<sup>14</sup> Pero la presencia de miocardio inactivable en la masa septal derecha puede quedar oculta. Es lo que acontece en ciertas localizaciones septoparietales del tejido inactivable, cuando se establece un equilibrio eléctrico particular.

El ECG de la **Figura 16** permite reconocer un BRDHH de grado intermedio asociado a necrosis antero-septal. Los complejos ventriculares son de tipo QR en V<sub>1</sub>, Qr en V<sub>2</sub> y V<sub>3</sub>, QS en V<sub>4</sub>, qrs en V<sub>5</sub>, qRs en V<sub>6</sub>, en W en V<sub>7</sub>, QS en V<sub>8</sub>. Los VCG<sub>H</sub> y VCG<sub>S</sub> arrancan hacia atrás del punto 0.

## Conclusiones

En presencia de bloqueos tronculares izquierdos, los cambios en el inicio y el desarrollo del "salto de onda" permiten reconocer la existencia de una zona de miocardio inactivable septal. Esto se debe a la inscripción de una deflexión negativa inicial (onda Q) del complejo ventricular en D<sub>1</sub>, V<sub>5</sub>, V<sub>6</sub> y, dependiendo de la posición cardiaca, en aVF o aVL. Además, una "ventana eléctrica" en el tabique interventricular hace que se registre en una derivación transicional, p. ej. V<sub>3</sub> y/o V<sub>4</sub>, o en ambas, la variación de potencial de la masa septal derecha posterior i. e. una muesca en la rama ascendente de la onda S, que dura 40 mseg o más. Si existe una zona inactivable transmural en regiones laterales de la pared libre del ventrículo izquierdo, ésta se comporta también como una "ventana eléctrica". Por ende, el electrodo externo correspondiente registra el complejo intraventricular izquierdo de tipo RS por el fenómeno del "salto de onda". Esto acontece asimismo cuando hay ritmos de marcapaso o arritmias originadas en el ventrículo derecho.

A su vez, las curvas vectocardiográficas ventriculares arrancan hacia atrás de su punto de origen (punto 0) tanto en el plano horizontal (VCG<sub>H</sub>) como en el sagital (VCG<sub>S</sub>).

Por su lado, la coexistencia de un BRDHH acentuado con miocardio inactivable ubicado en la masa septal izquierda antero-inferior se manifiesta por datos electrovectocardiograficos característicos. Desaparece la manifestación del primer vector septal izquierdo tanto en los trazos electrocardiográficos como en las curvas vectocardiográficas ventriculares, que arrancan directamente hacia atrás del punto 0 en los planos horizontal y sagital.

Debe tenerse presente que un bloqueo de conducción bilateral, debido a daño miocárdico extenso por infarto miocárdico agudo o miocardiopatía crónica, no produce necesariamente un bloqueo aurículo-ventricular completo.<sup>15</sup> Esto porque los impulsos de activación pueden seguir

llegando a la superficie septal izquierda media a través de una maraña de filetes, que se desprenden del tronco principal del sistema de conducción ventricular izquierdo así como de sus subdivisiones distales anterior y posterior, filetes que pueden considerarse, bajo el aspecto funcional, como una subdivisión media.

## Referencias

1. Sodi Pallares D. New bases of electrocardiography. St Louis MO. The C.V. Mosby Co; 1956.pp.404.
2. Sodi Pallares D, Bisteni A, Medrano GA, et al. The "physiological barrier" of the interventricular septum". III World Congress of Cardiology. Brussels; 1958: pp.33ss. Abstracts of Communications.
3. Lev M, Sinkins CS. Architecture of the human ventricular myocardium. Technic for study using a modification of the Mall-MacCallum method. Lab Invest 1956;5: 396-409.
4. Mackawa M, Ono B. Experimental study of the electrocardiogram of the mammalian heart. Jpn Circ J 1955;19:110-111.
5. Rubio R, Rosenblueth A. La organización funcional de los tejidos ventriculares. Arch Inst Cardiol Mex 1956;26:644-663.
6. Medrano GA, Bisteni A, Brancato RW, et al. The activation of the interventricular septum in the dog's heart under normal conditions and in bundle branch block. Ann N Y Acad Sci 1957;65:804-817.
7. Medrano GA, de Micheli A, Aranda A, et al. ¿Es aún válido el concepto de "salto de onda"? Arch Inst Cardiol Mex 2000;70:19-29.
8. Medrano GA, de Micheli A, Aranda A, et al. An experimental contribution to the concept of "Jumping wave" phenomenon in the interventricular septum. Arch Cardiol Mex 2002;72:282-289.
9. De Micheli A, Medrano GA. Enfoque electrofisiológico del diagnóstico de bloqueos izquierdos no complicados y complicados. Arch Inst Cardiol Mex 1996;66:70-82.
10. Cabrera E, Friedland Ch. La onda de activación ventricular en el bloqueo de rama izquierda con infarto. Arch Inst Cardiol Mex 1953;23:441-460.
11. Medrano GA, de Micheli A, Bisteni A, et al. Estudio experimental de las manifestaciones eléctricas del infarto septal asociado a bloqueo de rama izquierda a la luz del proceso de activación ventricular. Arch Inst Cardiol Mex 1963;33:728-752.
12. De Micheli A, Medrano GA, Sodi Pallares D. Bloqueo incompleto de rama izquierda asociado a infarto del miocardio. Estudio experimental electro-vectocardiográfico. Arch Inst Cardiol Mex 1965;35:567-587.
13. De Micheli A, Medrano GA. Enfoque electrofisiológico del diagnóstico de bloqueos derechos no complicados y complicados. Arch Inst Cardiol Mex 1996;66:269-281.
14. De Micheli A, Medrano GA, Sodi Pallares D. Bloqueo incompleto de rama derecha asociado a infarto del miocardio. Estudio experimental electro-vectocardiográfico. Arch Inst Cardiol Mex 1965;35:733-747.
15. Medrano GA, de Micheli A, Brenes C, et al. Experimental bases for diagnosis of left bifascicular and trifascicular block. G Ital Cardiol 1975;5:8-18.