



DIAGNOSTICOS DE LAS ARRITMIAS Y LOS TRASTORNOS DE LA CONDUCCIÓN

Diagnóstico de las taquiarritmias en el paciente pediátrico

Leonardo Rivera-Rodríguez

Médico visitante. Departamento de Electrofisiología y Cardiología Pediátrica. Instituto Nacional de Cardiología Ignacio Chávez.

Recibido el 26 de agosto de 2009; aceptado el 13 de septiembre de 2009.

PALABRAS CLAVE

Taquicardia; Diagnóstico;
Paciente pediátrico;
México.

Resumen

Las arritmias en el paciente pediátrico se consideran infrecuentes; sin embargo, cada vez es mayor el número de pacientes con arritmias. La taquicardia paroxística supraventricular es la arritmia sintomática más frecuente. Para el diagnóstico de una taquiarritmia es importante su documentación electrocardiográfica. Existen diversos métodos diagnósticos para la documentación de la misma incluido el estudio Holter y la grabadora de eventos. Una vez documentada la taquiarritmia puede deducirse su diagnóstico e iniciar un tratamiento específico para cada una.

KEY WORDS

Tachycardia; Diagnosis;
Pediatric patient; Mexico.

Diagnosis of Tachycardias in the Pediatric Patients

Abstract

Arrhythmias in the pediatric patient usually are considered rare; nonetheless, their number is increasing. The paroxistic supraventricular tachycardia is the most frequent symptomatic arrhythmia. The diagnosis is based on electrocardiographic register. There are few diagnostic tools including the Holter monitoring and loop recorders. Once the tachycardia is detected, a deductive electrocardiographic diagnosis and specific treatment are established.

Introducción

Las arritmias en el paciente pediátrico se consideran infrecuentes. Sin embargo, cada vez es mayor el número de pacientes en edad pediátrica que padecen una arritmia. La taquicardia paroxística supraventricular (TPS) es la arritmia sintomática más frecuente en pacientes jóvenes y su prevalencia es de más de 1 por cada 500 niños.¹

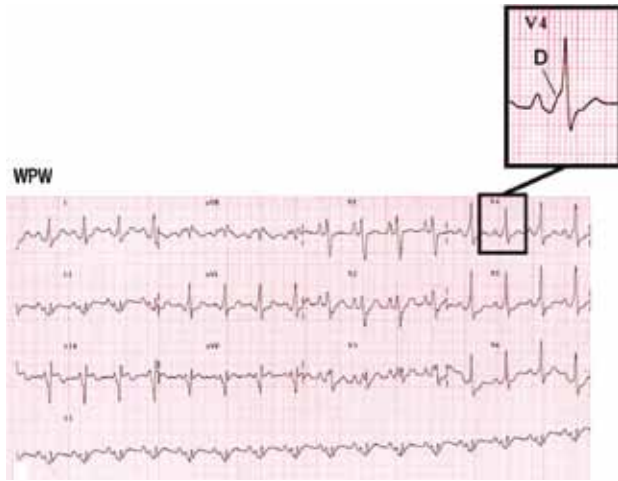
En el pasado, el diagnóstico y tratamiento de las arritmias pediátricas se inferían tan sólo a partir de la información obtenida de la experiencia con pacientes adultos, pese a las notorias diferencias con el paciente pediátrico. Entre las principales se pueden mencionar

la etiopatogenia, la administración de fármacos de acuerdo con la edad y peso del paciente, las manifestaciones clínicas particulares y el pronóstico a largo plazo. Con el advenimiento del estudio electrofisiológico y la ablación en los niños en 1990, cada vez es mayor la experiencia para el diagnóstico y tratamiento de las arritmias en edad pediátrica.

El primer paso para establecer el diagnóstico de una arritmia es la sospecha clínica de la misma, es decir la presencia de sintomatología compatible. Si los síntomas son compatibles, el siguiente paso es documentar la arritmia, un paso que no siempre es una tarea fácil. En casos como el síndrome de Wolff-Parkinson-White (WPW),

Correspondencia: Dr. Leonardo Rivera Rodríguez. Departamento de Electrofisiología y Cardiología Pediátrica. Instituto Nacional de Cardiología Ignacio Chávez. Juan Badiano No. 1. CP 14080. México, D. F. Teléfono: (5255) 55732911, Fax: 5730994. Correo electrónico: leonardoriv@hotmail.com

Figura 1. Electrocardiograma en ritmo sinusal de un paciente masculino de 12 años con anomalía de Ebstein y síndrome de Wolff-Parkinson-White. Obsérvese la presencia de onda delta, QRS ancho y PR corto. D: onda delta.



es posible establecer el diagnóstico con un simple trazo de electrocardiograma (ECG) y documentar la presencia de un PR corto con onda delta y QRS ancho. No obstante, en ocasiones el ECG en reposo es normal y los síntomas son frecuentes. Ante situaciones de esta índole, el estudio indicado es el Holter de ECG de 24 horas. Si los síntomas son esporádicos o poco frecuentes, existe la posibilidad de instalar un marcador de eventos o grabadora en asa.

Una vez documentado el evento, es posible establecer un diagnóstico presuntivo a través de la deducción electrocardiográfica para finalmente iniciar el tratamiento específico.

Cuadro clínico

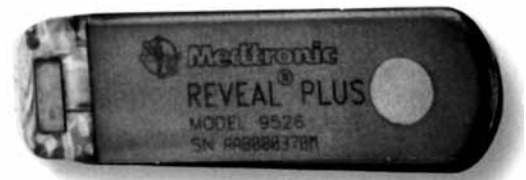Diversos mecanismos son la causa de la TPS en los niños. La forma de presentación y tipo de taquicardia varían con la edad. La taquicardia por reentrada auriculoventricular es mediada por la presencia de una vía accesoria congénita y es frecuente en todas las edades. La reentrada intranodal es más frecuente en la adolescencia. La cirugía cardíaca, por la producción de cicatrices en las aurículas, predispone a la formación de una reentrada intraauricular. Ciertas cardiopatías congénitas y cardiopatías adquiridas se asocian con frecuencia con tipos específicos de arritmias; tal es el caso de la asociación de la anomalía de Ebstein con el síndrome de Wolff-Parkinson-White (WPW), que sucede con una frecuencia de 30%² (Figura 1).

La forma de presentación de la TPS en los niños menores de 2 años es diferente a la de los preescolares, escolares y adolescentes. Un recién nacido puede presentar antecedentes de taquicardia fetal o datos de disfunción ventricular en la vida fetal. La hidropesía fetal representa la forma más grave de insuficiencia cardíaca asociada con taquicardia persistente y ocurre hasta en 40% de los casos asociado con flúter auricular, el cual a su vez es la arritmia fetal más frecuente después de las extrasístoles, ya que representa hasta 50% de los casos.³ Asimismo, el neonato sin antecedentes de taquicardia fetal puede presentarse

Tabla 1. Utilidad del Holter de ECG de 24 horas.

- | |
|--|
| A. Duración de los episodios |
| B. Correlación con sintomatología |
| C. Evaluar el inicio y final de la taquiarritmia |
| D. Variabilidad de la frecuencia cardíaca |
| E. Descartar otras arritmias |

Figura 2. Grabadora de eventos en asa para el registro de arritmias poco frecuentes o de corta duración.



con taquicardia incesante o de difícil control. La mayoría de los pacientes se presenta sin alteraciones estructurales, pero hasta 15% puede relacionarse con una cardiopatía subyacente, administración de fármacos o fiebre.^{1,3} En presencia de taquicardia incesante con FC mayor de 200 latidos por minuto (lpm), puede sobrevenir una falla ventricular izquierda. En caso de frecuencias mayores de 250 lpm, es factible la evolución a muerte súbita en pocos días. En ocasiones los síntomas más frecuentes son inespecíficos y entre los mismos se encuentran la presencia de irritabilidad, hiporexia, taquipnea, diaforesis y palidez.

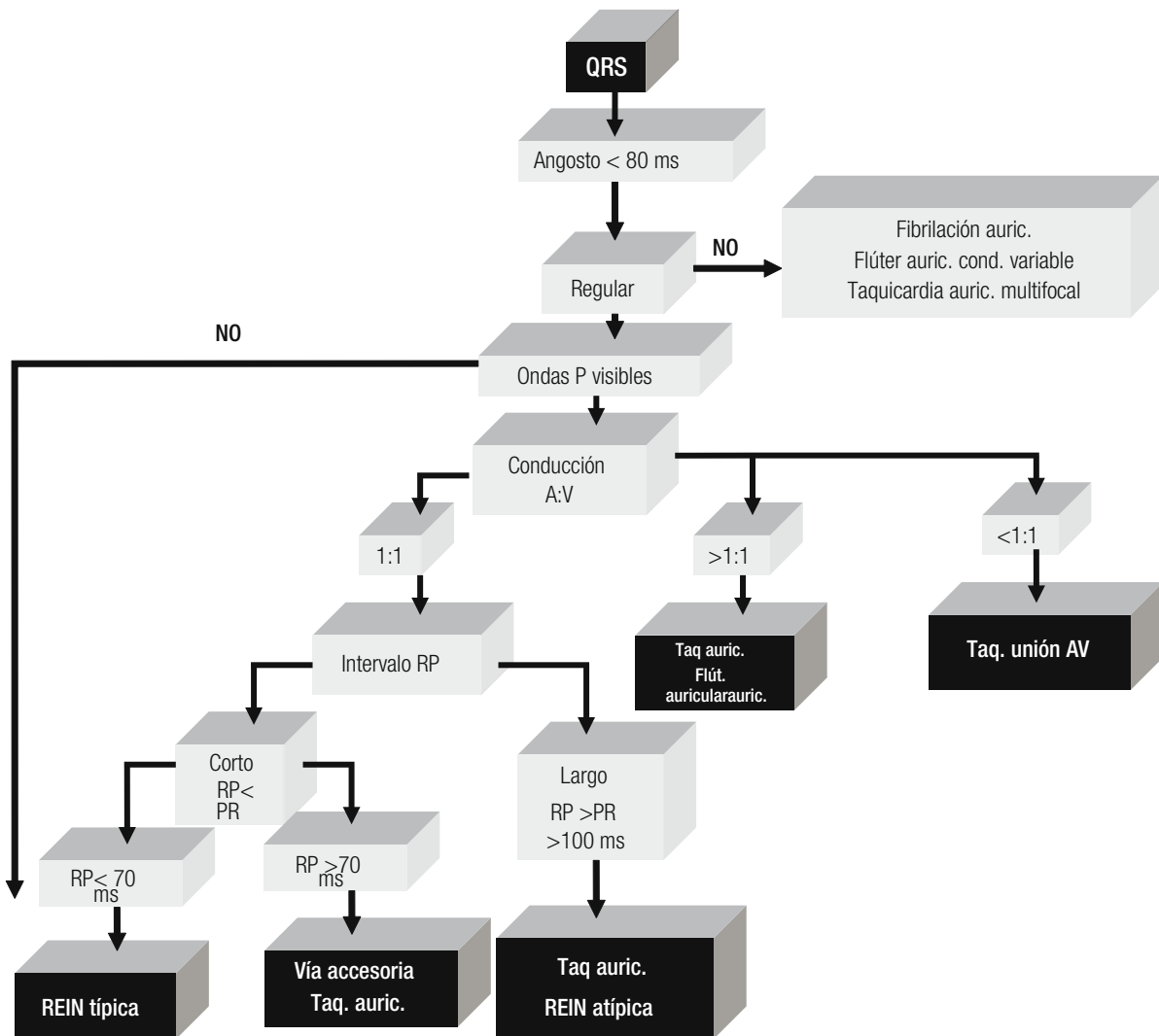
En niños preescolares, escolares y adolescentes es importante determinar la frecuencia de los episodios de arritmia, su duración y los síntomas asociados. Con frecuencia los síntomas son palpitations regulares asociadas con dolor precordial y sensación de palpitations en el cuello, con inicio y final súbitos. Una actividad física vigorosa suele desencadenar una taquicardia por reentrada intranodal. Cuando existe aceleración y desaceleración de la taquicardia puede considerarse la posibilidad de taquicardia por foco ectópico o taquicardia sinusal.

Otros síntomas comunes acompañantes son la presencia de fatiga, mareo, cefalea y disnea. La presencia de síncope es un síntoma poco frecuente, sin embargo puede ser indicador de gravedad y requerir tratamiento inmediato.

Documentación de la taquiarritmia

El estándar de referencia para documentar un episodio de taquiarritmia es la toma de un ECG durante el episodio sintomático (palpitations). En episodios de corta duración, es común que durante el traslado del paciente a un sitio donde pueda realizarse un ECG el cuadro desaparezca y no sea posible documentar la taquiarritmia. Ante episodios frecuentes de palpitations (todos los días al menos un episodio), el estudio indicado es un ECG de 24 horas. El registro de Holter es útil para documentar la taquicardia, así como para evaluar su comportamiento clínico y establecer un diagnóstico diferencial⁴ (Tabla 1).

Figura 3. Esquema deductivo para taquicardia de QRS angosto. REIN: Taquicardia por reentrada intranodal.



En ocasiones los episodios son poco frecuentes y de corta duración, lo cual no permite la toma de un ECG en el momento de la taquiarritmia. En estos casos el registro Holter de 24 horas es poco útil y conviene reemplazarlo por un monitor de eventos. Las grabadoras de eventos en asa han demostrado ser una herramienta útil para la detección de arritmias en pacientes con síntomas esporádicos y de corta duración. Su utilidad en pacientes pediátricos ha sido evaluada en tiempos recientes con buenos resultados.⁵ El marcador de 6 cm de longitud por 2 cm de ancho tiene la capacidad de registrar hasta 42 minutos en forma continua y puede activarse en forma manual y automática. La batería permite al menos 14 meses de duración. El sitio usual de su colocación subcutánea es en la región subpectoral izquierda (Figura 2).

Deducción electrocardiográfica

Para el diagnóstico del tipo de taquiarritmia es imprescindible considerar el ancho del QRS. En pacientes me-

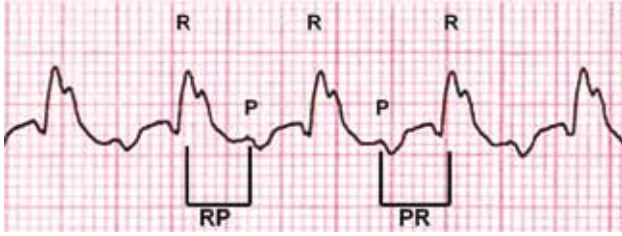
nores de dos años, la duración promedio del QRS es de 40 a 60 ms, mientras en niños mayores y adolescentes éste oscila entre 40 y 80 ms. Por lo tanto, el ancho del QRS debe considerarse durante la taquicardia y de acuerdo con la edad del paciente. En forma práctica, se considera QRS ancho aquél mayor de 80 ms en pacientes menores de 18 años.⁶

Por lo regular, la TPS ocurre con QRS angosto (menor de 80 ms), a menos que se acompañe de un fenómeno de aberración o bloqueo de rama previamente adquirido. Una vez establecido el ancho del QRS, el paso siguiente es evaluar si el ritmo es regular o irregular^{7,8} (Figura 3). En presencia de ritmo irregular, deben considerarse las siguientes posibilidades diagnósticas:

- Fibrilación auricular
- Flúter auricular de conducción variable
- Taquicardia auricular multifocal

Luego debe considerarse la conducción auriculoventricular (AV), la cual puede ser 1:1, menor de 1:1 o mayor de 1:1.

Figura 4. Intervalos RP y PR durante la taquicardia. P: onda P; R: onda R.



Si la conducción AV es 1:1, el siguiente paso es considerar los intervalos RP y PR (Figura 4). Con intervalo RP más corto que el PR, si el RP es menor de 70 ms la posibilidad más probable es taquicardia por reentrada intranodal (REIN) común, mientras que si el RP es mayor de 70 ms pero menor de 100 ms las posibilidades son taquicardia por reentrada AV (vía accesoria) o taquicardia auricular. Con intervalo RP mayor que PR mayor de 100 ms deben considerarse las posibilidades de taquicardia auricular, taquicardia de la unión AV, vía accesoria y REIN atípica.

Cuando la conducción AV es mayor de 1:1, es decir que existen más ondas "p" que QRS, las posibilidades diagnósticas son:

- Taquicardia auricular
- Flúter auricular

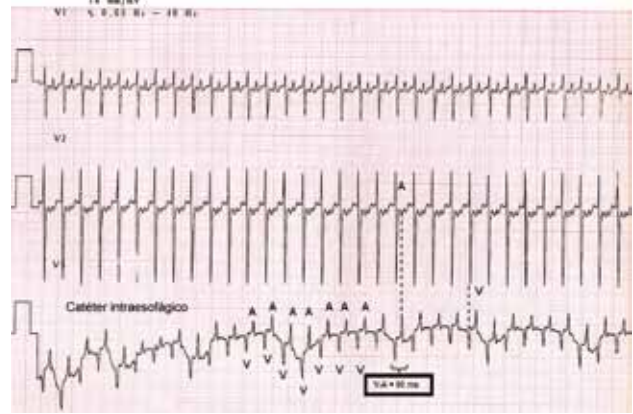
En presencia de una conducción menor de 1:1, es decir con disociación AV con menos ondas "p" que QRS, la opción diagnóstica más factible es taquicardia de la unión AV.

En algunas ocasiones es posible no observar la onda "p" en el ECG durante la taquicardia, lo cual dificulta la apreciación diagnóstica. Para ello el registro transesofágico con electrodo bipolar es de utilidad para observar la relación A:V tras comparar el registro esofágico con el ECG de superficie (Figura 5).

Durante la taquicardia, el reto farmacológico con adenosina es una prueba útil porque permite inhibir la conducción a través del nodo AV y así observar la disociación AV, lo cual resulta útil para el diagnóstico de taquicardia auricular. En caso de que la taquicardia concluya durante la administración del fármaco, se debe considerar la participación del nodo AV en el circuito de la taquicardia, como en el caso de la taquicardia por reentrada AV (vía accesoria) y REIN. Si la taquicardia no remite y aparece una desaceleración que luego se vuelve a acelerar se debe hacer el diagnóstico de taquicardia auricular por foco ectópico, taquicardia de la unión AV o taquicardia sinusal. Cuando la taquicardia persiste sin observarse ningún cambio, lo más probable es una dosis inadecuada del fármaco. Con dosis adecuada y persistencia de la taquicardia, es factible que el nodo AV no participe en el circuito de la taquicardia y deba descartarse la posibilidad de taquicardia ventricular fascicular.

En ocasiones diferenciar taquicardia supraventricular (TSV) de taquicardia sinusal resulta una tarea difícil en el paciente pediátrico. Para ello es útil considerar el comportamiento clínico de la taquicardia. La taquicardia sinusal suele tolerarse bien, sin que haya compromiso

Figura 5. Registro intraesofágico durante la taquicardia, donde se observa una taquicardia con conducción AV 1:1, con intervalo RP < PR, con VA de 90 ms, el cual corresponde a una taquicardia auricular vs. de la vía accesoria. A: auricular; V: ventrículo.



hemodinámico significativo y con final e inicio gradual. En lactantes, una FC mayor de 220 lpm debe considerarse como sugestiva de TSV; asimismo, una FC mayor de 180 lpm en pacientes preescolares y escolares es compatible con TSV. En el ECG, durante la taquicardia, el eje de "p" debe encontrarse entre 0 y +90 grados en caso de taquicardia sinusal, mientras que en caso de taquicardia auricular suele estar entre 0 y -90 grados. Durante una taquicardia auricular suele modificarse la duración del PR, conduciendo por lo general con PR largo. Otro cambio frecuente durante la taquicardia es observar una morfología anormal de la onda "p" diferente a la del ritmo sinusal, en el caso de taquicardia auricular.

Cuando el QRS es mayor de 80 ms y por lo general mayor de 120 ms, el diagnóstico presuntivo es taquicardia ventricular (Figura 6). Durante la taquicardia es posible detectar la presencia de disociación A:V con intervalo A:V menor de 1 (Figura 7), así como la presencia de latidos de fusión. El diagnóstico diferencial de una taquicardia con complejo QRS ancho y conducción AV 1:1^{7,8} es con:

- Taquicardia ventricular con conducción auricular retrógrada
- Taquicardia supraventricular con conducción aberrante
- Taquicardia supraventricular con bloqueo de rama derecha
- Taquicardia antidrómica

A pesar de los estudios y estrategias diagnósticas habituales, es factible no concluir con un diagnóstico de certeza y es necesario recurrir a un estudio electrofisiológico para establecer un diagnóstico definitivo e inclusive realizar tratamiento definitivo con ablación. Tal es el caso de pacientes con taquicardia de QRS ancho en que no es posible observar ondas "p" (Figura 8).

Tratamiento

El tratamiento inicial consiste en reconocer al paciente con inestabilidad hemodinámica e iniciar el ABC. Con inestabilidad hemodinámica, el tratamiento con cardioversión

Figura 6. Esquema deductivo para taquicardia de QRS ancho. TSV: taquicardia supraventricular; BRDHH: bloqueo de rama derecha del haz de His.

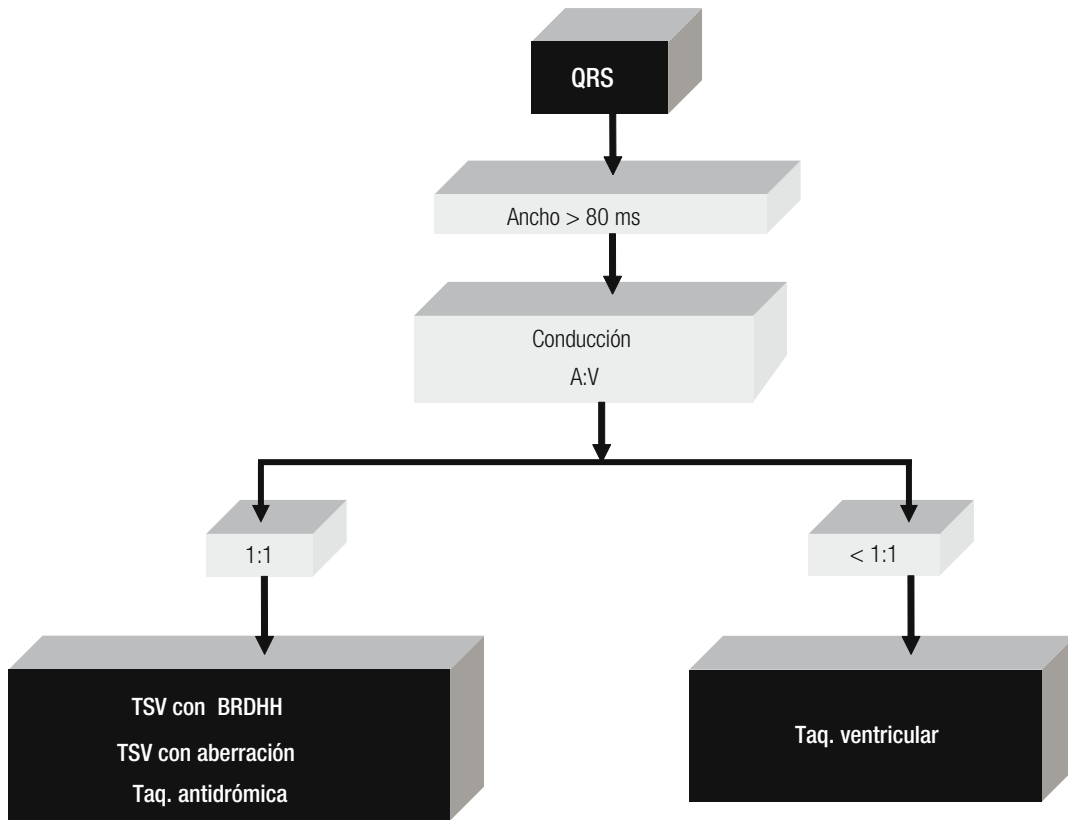
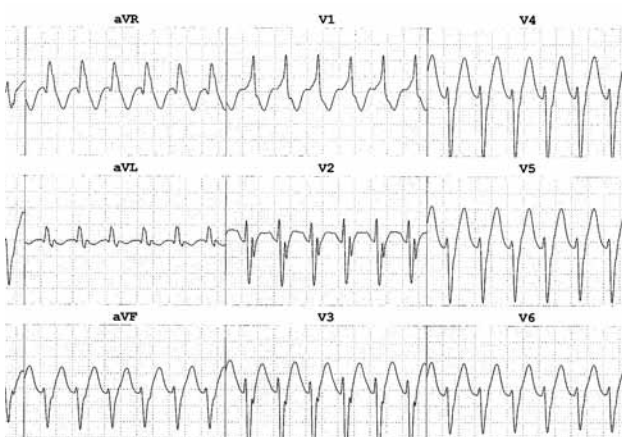
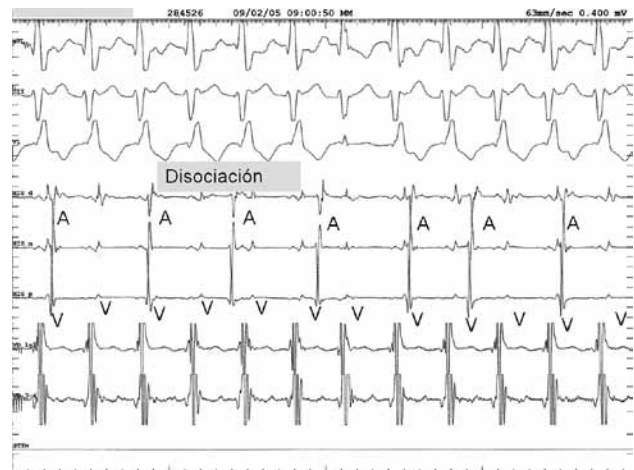


Figura 7. Taquicardia ventricular fascicular originada en el fascículo posterior en un paciente masculino de 14 años, donde puede observarse la presencia de ondas "p" disociadas. P: onda P.



eléctrica con 0.5-1 J/kg no debe demorarse. En ausencia de inestabilidad hemodinámica, en una taquicardia con QRS angosto y características clínicas compatibles con TSV, el tratamiento debe comenzar con maniobras vagales, entre las cuales deben considerarse como buenas alternativas la inducción del reflejo nauseoso, el masaje del seno carotídeo y la introducción de las manos en agua fría.⁹⁻¹¹ Debe evitarse la compresión de los globos oculares

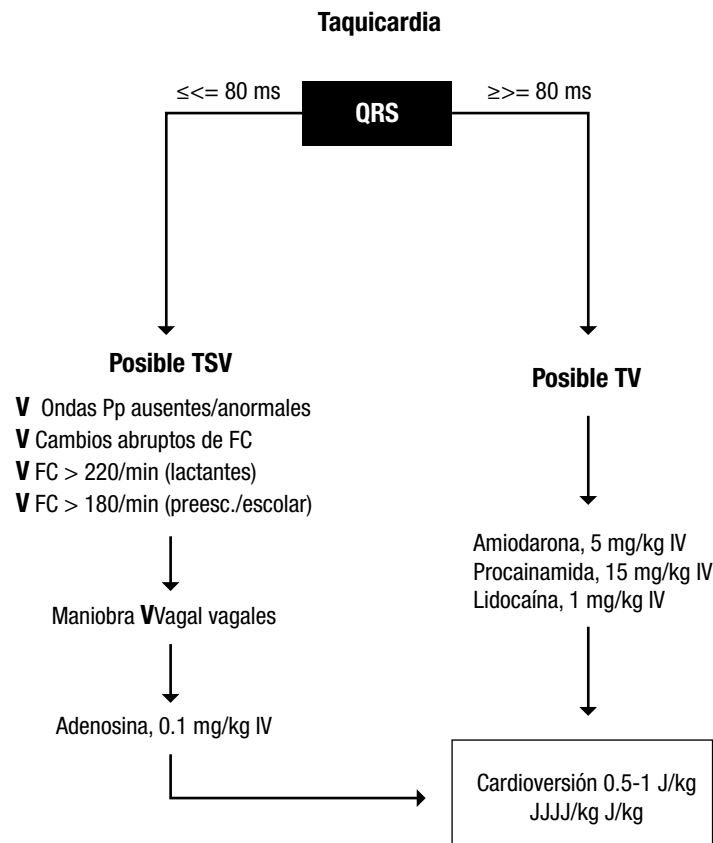
Figura 8. Trazo de registros intracavitarios durante taquicardia ventricular fascicular del fascículo posterior en el que se observa disociación AV. A: registro intracavitario correspondiente a la aurícula; V: registro intracavitario correspondiente al ventrículo.



debido a la posibilidad de causar un desprendimiento de retina. En caso de que con las maniobras anteriores la taquicardia no ceda, debe iniciarse tratamiento farmacológico (Figura 9).

El tratamiento farmacológico inicial para el paciente con taquicardia de QRS angosto debe ser adenosina como primera elección⁹⁻¹¹ (Figura 9). De no obtenerse remisión de la taquicardia, pueden utilizarse otros antiarrítmicos, como

Figura 9. Esquema de tratamiento inicial para taquicardia de QRS angosto y ancho. QRS: complejo QRS; TSV: taquicardia supraventricular; TV: taquicardia ventricular; FC: frecuencia cardiaca.



betabloqueadores, digoxina, amiodarona o bloqueadores de los canales de calcio. Los bloqueadores de los canales de calcio no deben administrarse a niños menores de 2 años de edad por el riesgo significativo de hipotensión y paro cardiaco. Si no responde a tratamiento con otros fármacos o en cualquier momento de la evolución presenta repercusión hemodinámica, debe considerarse la cardioversión eléctrica a corto plazo.

La taquicardia con QRS ancho debe considerarse como ventricular y tratarse como tal, lo que implica comenzar con el ABC y en caso de repercusión hemodinámica cardioversión eléctrica. En pacientes con estabilidad hemodinámica el tratamiento farmacológico no debe retrasarse y hay que iniciarlo con amiodarona, procainamida o lidocaína⁹⁻¹¹ (Figura 9). El sulfato de magnesio debe usarse para el tratamiento de la *torsade de pointes*.

Establecer el diagnóstico temprano de una taquiarritmia no sólo representa un beneficio para el paciente a corto plazo para el tratamiento agudo, sino que además permite anticipar la realización de estudios diagnósticos complementarios en forma dirigida y proponer el tratamiento definitivo con ablación y/o control antiarrítmico crónico adecuado.¹²

Bibliografía

1. Michal K. Supraventricular tachycardia in children. *Indian J Pediatr* 2005;72:609-19.

2. Rivera RL, Iturralde P. Ablación de vía accesoria auriculoventricular en anomalía de Ebstein. *Arch Cardiol Mex* 2004;74(S2):432-6.
3. Jaeggi E, Fouron JC, Drblik SP. Fetal atrial flutter: diagnosis, clinical features, treatment and outcome. *J Pediatr* 1998;132(2):335-59.
4. Abbott A. Diagnostic approach to palpitations. *Am Fam Physician* 2005; 71(4):743-50.
5. Rossano J, Bloemers B, Sreeram N, Balaji S, Shah MJ. Efficacy of implantable loop recorders in establishing symptom-rhythm correlation in young patients with syncope and palpitations. *Pediatrics* 2003;112:228-33.
6. Dickinson DF. The normal ECG in childhood and adolescence. *Heart* 2005;91:1626-30.
7. Walsh EP, Saul JP, Triedman JK. Clinical approach to diagnosis and acute management of tachycardias in children. En: Walsh EP, editor: *Cardiac arrhythmias in children and young adults with congenital heart disease*. Philadelphia, Lippincott Williams and Wilkins 2001:95-112.
8. Blomström LC, Scheinman M, Aliot E, Alpert J, Calkins H, Camm AJ, et al. ACC/AHA/ESC guidelines for the management of patients with supraventricular arrhythmias. *Eur Heart J* 2003;24:1857-97.
9. Kaltman J, Shah M. Evaluation of the child with an arrhythmia. *Pediatr Clin North Am* 2004;51:1537-51.
10. Michal K. Supraventricular tachycardia in children. *Indian J Pediatr* 2005;72:609-19.
11. Rivera RL, Velado M, Calvimontes G. Urgencias en cardiología pediátrica. En: *Manual de Urgencias Cardiovasculares*. 2ª Edición. México, D. F., Ed. McGraw-Hill Interamericana 2003:243-74.
12. Bae EJ, Ban JE, Lee JA, Jin SM, Noh CI, Choi JY, et al. Pediatric radiofrequency catheter ablation: Results of inicial 100 consecutive cases including congenital heart anomalies. *J Korean Med Sci* 2005;20:740-6.