

COMUNICACIONES BREVES

## Anomalía de Ebstein y comunicación interventricular. Una asociación poco frecuente

Emilia Patiño Bahena\*, Mirna Yabur Espitia, Luis Muñoz Castellanos,  
Juan Calderón Colmenero y Alfonso Buendía Hernández

*Instituto Nacional de Cardiología Ignacio Chávez, Tlalpan, México D.F., México*

Recibido el 19 de mayo de 2008; aceptado el 21 de octubre de 2008

### PALABRAS CLAVE

Anomalía de Ebstein;  
Comunicación  
interventricular;  
Hipertensión arterial  
pulmonar

### Resumen

La anomalía de Ebstein es una displasia de la válvula tricúspide en la que las valvas septal y posterior se encuentran adosadas a la pared ventricular derecha. La lesión asociada más frecuentemente es la comunicación interauricular y le siguen en frecuencia la estenosis pulmonar y la atresia pulmonar. La asociación con comunicación interventricular (CIV) es rara. Presentamos 3 casos con diagnóstico de anomalía de Ebstein y CIV. Los primeros 2 casos se manifestaron como cardiopatía acianógena con insuficiencia cardíaca e hiperflujo pulmonar y el otro caso se manifestó con cianosis y compromiso de la clase funcional. Se sometió a los 3 pacientes a cirugía. En el primero se cerró la CIV con parche valvulado, plicatura de "porción auriculizada" y plastia tricuspídea; su evolución posquirúrgica fue tórpida, presentó múltiples episodios de arritmia y falleció a los 5 días de la cirugía. En el segundo paciente, sólo se intervino la CIV y en la actualidad sigue en tratamiento médico en clase funcional II de la New York Heart Association (NYHA). En el tercer paciente se realizó cirugía de uno y medio ventricular y colocación de prótesis tricuspídea; su evolución posquirúrgica fue favorable y se encuentra en clase funcional II de la NYHA.

La asociación de anomalía de Ebstein y CIV es poco frecuente y la presencia de hiperflujo pulmonar se debe al tamaño y la localización de la CIV. Es necesario un examen clínico detallado que nos permita realizar un diagnóstico correcto y un tratamiento oportuno.

© 2008 Instituto Nacional de Cardiología Ignacio Chávez. Todos los derechos reservados.

\*Autor para correspondencia.

Correo electrónico: emjopaba@cardiología.org.mx (E. Patiño Bahena).

**KEY WORDS**

Ebstein's anomaly;  
Ventricular septal  
defect;  
Pulmonary  
hypertension

**Ebstein's anomaly and interventricular communication, a rare association****Abstract**

The Ebstein's anomaly is a malformation of the tricuspid valve, in which the septal and posterior leaflets are attached to the wall of the right ventricle. The usual association is with an atrial septal defect, followed by pulmonary stenosis and pulmonary atresia; the ventricular septal defect is unusual. We present three cases with diagnosis of Ebstein's anomaly and ventricular septal defect. The initial presentation of the first two was an acyanotic heart defect with congestive heart failure and increased pulmonary flow, whereas the third patient was cyanotic and functionally impaired. The three patients underwent surgery. In the first one, the ventricular septal defect was corrected with a valvular patch, a pleat of the atrialized portion, and a tricuspid valvuloplasty. The outcome was aberrant; the patient had multiple arrhythmia episodes and died five days after surgery. In the second case, only the ventricular septal defect was corrected, the patient remains under treatment and is in functional class II. In the third patient, a one and a half ventricular surgery with a tricuspid prosthesis was performed; the outcome was favorable, the patient is in functional class II.

The association of Ebstein's anomaly and ventricular septal defect is unusual. The increase of the pulmonary flow is due to the size and location of the ventricular defect. A good clinical judgment is needed to make a correct diagnosis and timely treatment.

© 2008 Instituto Nacional de Cardiología Ignacio Chávez. All rights reserved.

**Introducción**

La anomalía de Ebstein es una displasia de la válvula tricúspide en la que las valvas septal y posterior se encuentran adosadas a la pared del ventrículo derecho y, en consecuencia, el orificio funcional se encuentra desplazado y el anillo anatómico se encuentra en la posición habitual<sup>1,2</sup>. La porción del ventrículo derecho en la que están adosadas las valvas septal y posterior de la válvula tricúspide se encuentra integrada funcionalmente a la aurícula derecha, lo que se ha denominado "porción auriculizada"<sup>3</sup>. Las consecuencias fisiológicas de la anomalía de Ebstein están determinadas por: *a*) la condición de la válvula tricúspide; *b*) el compromiso funcional del ventrículo derecho, que a su vez depende del tamaño de la "porción auriculizada", y *c*) el ritmo auricular. Las manifestaciones clínicas varían en gravedad desde casos leves, prácticamente asintomáticos, hasta muy graves, que pueden presentarse rápidamente desde la etapa fetal o neonatal con cianosis importante o fallo cardíaco<sup>4,5</sup>. La lesión asociada con más frecuencia es la comunicación interauricular y le siguen en frecuencia la estenosis o atresia pulmonar, el conducto arterioso persistente y, menos frecuentemente, la tetralogía de Fallot, la coartación aórtica, la transposición corregida de grandes arterias y comunicación interventricular (CIV)<sup>1-3,6</sup>.

El propósito de este trabajo es presentar 3 casos clínicos en los que la anomalía de Ebstein se asoció a CIV. En dos de ellos cambió por completo el comportamiento habitual de la enfermedad, ya que se manifestó como una cardiopatía acianógena con hiperflujo pulmonar.

**Casos clínicos****Caso 1**

Paciente mujer de 14 años de edad, con retraso en el crecimiento. Le detectaron soplo cardíaco y en el último año

presentó historia de mareos y disnea con esfuerzos moderados. A la exploración física no presentó cianosis, pesaba 29 kg, con una frecuencia respiratoria de 24 respiraciones por minuto y una frecuencia cardíaca de 80 latidos por minuto; presentó una presión arterial de 110/70 mmHg, la auscultación cardíaca demostró un soplo sistólico de grado II/IV en el mesocardio y un componente pulmonar del segundo ruido aumentado. No se observaron signos de congestión cardíaca ni alteración en los pulsos.

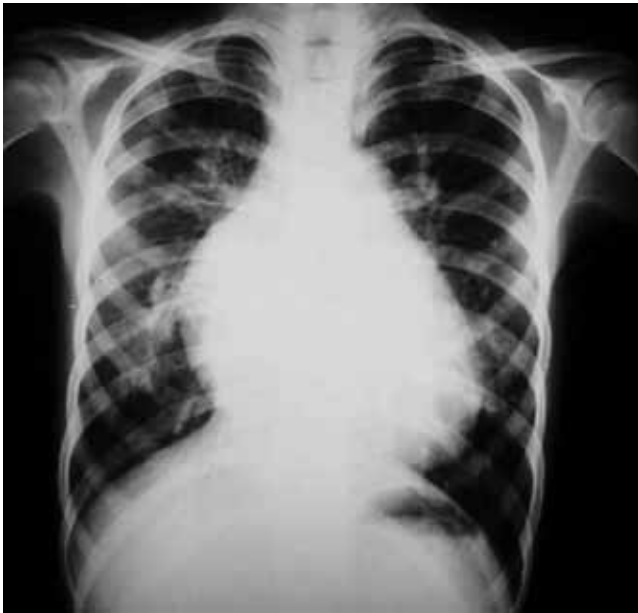El electrocardiograma evidenció un crecimiento de las cavidades derechas. La radiografía de tórax demostró cardiomegalia en grado II a expensas de las cavidades derechas, el abombamiento del cono de la pulmonar, con aumento de la trama vascular pulmonar (fig. 1). Se realizó un ecocardiograma que evidenció una anomalía de Ebstein con adosamiento del 50%, insuficiencia tricuspídea moderada, con datos de hipertensión arterial pulmonar y CIV muscular alta de 14 mm de diámetro (figs. 2 y 3). La función ventricular izquierda estaba conservada y presentaba dilatación del tronco y las ramas de la arteria pulmonar. Se realizó un cateterismo cardíaco con el fin de precisar las resistencias vasculares pulmonares. Se observaron una presión sistólica de la arteria pulmonar de 92 mmHg (media de 40 mmHg); un índice de resistencia pulmonar total de 12,7 U Wood, que con la administración de oxígeno disminuyó a 2,46 U Wood; presión sistólica aórtica de 95 mmHg (media de 60 mmHg); angiografía pulmonar magnificada con una mancha capilar heterogénea; arterias monopediales presentes y buen vaciamiento del medio de contraste (figs. 4 y 5). Se sometió a la paciente a tratamiento quirúrgico, con un tiempo de circulación extracorpórea de 111 min y de pinzamiento aórtico de 86 min. Se realizaron una plastia tricuspídea, la plicatura de la "porción auriculizada" del ventrículo derecho, el cierre directo de foramen oval y el cierre de la CIV con parche de pericardio bovino valvulado con fenestración de 6 mm. La estancia en la terapia posquirúrgica fue de 48 h; se la extubó

en las primeras horas del postoperatorio, con apoyo inotrópico con milrinona y dobutamina. A las 72 h de la cirugía la paciente presentó una crisis convulsiva que se trató con diazepam. Se le realizaron una resonancia magnética de cráneo que no evidenció alteraciones y un ecocardiograma de control que mostró insuficiencia tricúspide severa. Evolucionó con importante compromiso hemodinámico y requirió de mayor soporte inotrópico. Presentó varios episodios de arritmias, como taquicardia supraventricular y

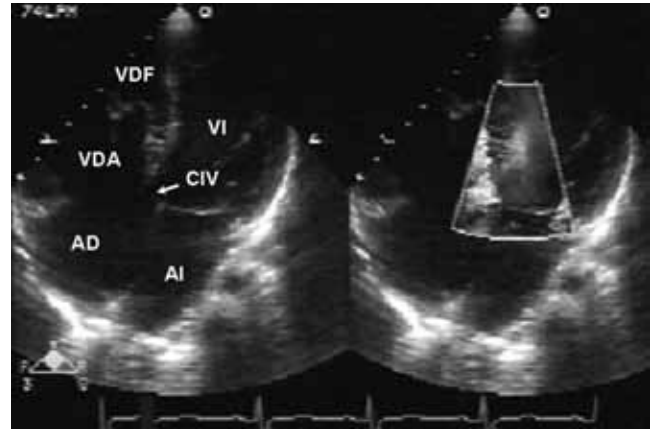
taquicardia ventricular y, finalmente, falleció a los 5 días posteriores a la cirugía.

## Caso 2

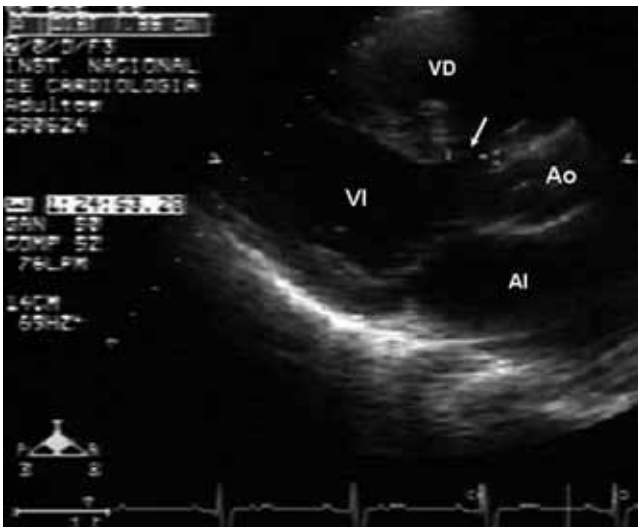Paciente varón de 27 años, con historia de fallo cardíaco desde los primeros meses de vida. Estudiado en 1981, en la radiografía de tórax se observó una cardiomegalia con crecimiento de cavidades derechas y aumento de la trama vascular



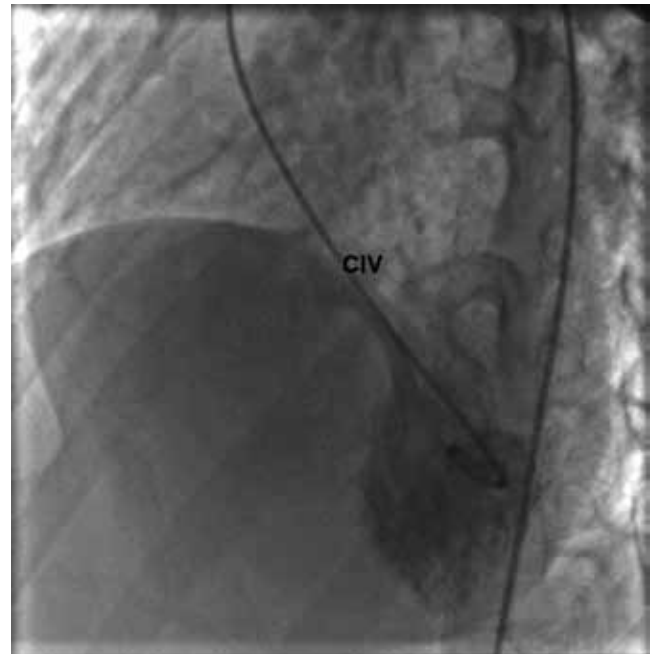
**Figura 1** Radiografía de tórax posteroanterior de paciente con anomalía de Ebstein y comunicación interventricular. Se observa una cardiomegalia principalmente a expensas de la silueta de la aurícula derecha, abombamiento del tronco de la arteria pulmonar y aumento de la trama vascular pulmonar.



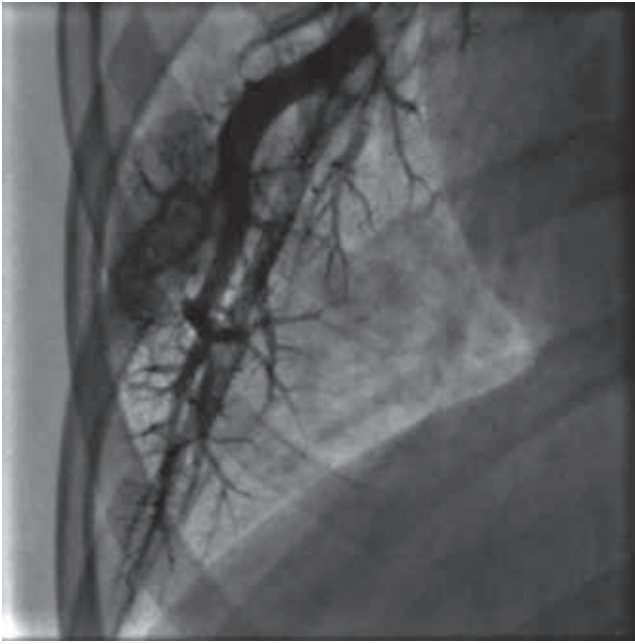**Figura 3** Ecocardiograma en vista apical de cuatro cámaras. Se observa un adosamiento de la valva septal de la tricúspide y comunicación interventricular; con el Doppler color se evidencia el paso de flujo a través de la comunicación interventricular. AD: aurícula derecha; AI: aurícula izquierda; CIV: comunicación interventricular; VI: ventrículo derecho.



**Figura 2** Ecocardiograma en eje paraesternal largo bidimensional donde se observa la medición de la comunicación interventricular. AI: aurícula izquierda; Ao: aorta; VD: ventrículo derecho; VI: ventrículo izquierdo.



**Figura 4** Angiocardiograma en posición oblicua izquierda. Se observa el paso de medio de contraste del ventrículo izquierdo al derecho por la comunicación interventricular. La arteria coronaria derecha insinúa la dilatación del ventrículo derecho. CIV: comunicación interventricular.



**Figura 5** Angiografía pulmonar magnificada en cuña de la rama izquierda. Se observa la mancha capilar heterogénea con amputación de algunos vasos arteriales, en un paciente con anomalía de Ebstein e hipertensión arterial pulmonar.

lar pulmonar. Se le realizaron un ecocardiograma en modo M que mostró una interrupción septoauricular y un cateterismo cardíaco que demostró una presión sistólica de la arteria pulmonar de 83 mmHg (media de 47,8 mmHg). El índice de resistencia pulmonar total fue de 3,47 U Wood.

A los 2 años de edad, cuando se le realizaron una cirugía con circulación extracorpórea y el cierre de la CIV de tipo perimembranoso, al cirujano le llamó la atención las características displásicas de la válvula tricúspide con inserción anormal. Su evolución posterior a la cirugía ha sido buena; persiste con soplo regurgitante de insuficiencia tricúspide y ritmo de cuatro tiempos. El electrocardiograma con predominio de fuerzas ventriculares derechas y bloqueo incompleto de rama derecha del haz de His y un ecocardiograma realizado 10 años después de la cirugía mostró una anomalía de Ebstein con adosamiento del 27% de la valva septal de la tricúspide, comunicación interauricular con cortocircuito de derecha a izquierda, sin cortocircuitos residuales en el septum interventricular. Su evolución actualmente es la de anomalía de Ebstein con insuficiencia tricúspide moderada, sin cianosis aparente y cardiomegalia a expensas de cavidades derechas de grado II. No ha tenido manifestaciones de arritmias y está en clase funcional II de la New York Heart Association (NYHA).

### Caso 3

Paciente varón de 16 años, en seguimiento desde los 2 meses por soplo cardíaco holosistólico irradiado en barra y segundo ruido desdoblado fijo, con pulsos periféricos normales y en clase funcional I de la NYHA. En el momento del diagnóstico, la radiografía de tórax demostró cardiomegalia de grado II y vasculatura pulmonar normal, y el ecocardiograma confirmó la presencia de una anomalía de Ebstein con un

porcentaje de adosamiento mayor de 50%, insuficiencia tricúspide severa, comunicación interauricular y CIV perimembranosa pequeña. Continuó en controles médicos y a los 10 años de edad presentó un episodio de taquicardia supraventricular por reentrada intranodal, que se trató con propafenona y propranolol. Se programó para cirugía a los 11 años de edad; se le realizó una plicatura de la "porción auriculizada" del ventrículo derecho, cierre directo de la comunicación interauricular, cambio valvular tricúspide con prótesis Carpentier Edwards de 27 mm biológica, ablación de vía anómala y derivación cavopulmonar. En la evolución posquirúrgica a 5 años presentó un soplo regurgitante en el mesocardio de grado II/IV, un segundo ruido pulmonar normal, un borde hepático 3 cm por debajo del borde costal derecho, con cianosis de grado I. El electrocardiograma en ritmo sinusal mostró un bloqueo completo de la rama derecha del haz de His. La radiografía de tórax evidenció cardiomegalia de grado I a expensas de las cavidades derechas. El ecocardiograma de control mostró una prótesis tricúspide con gradiente de 19 mmHg, sin cortocircuito interauricular, CIV perimembranosa pequeña con gradiente a través de ésta de 100 mmHg, derivación cavopulmonar funcionando adecuadamente y clase funcional II de la NYHA. Se realizó una dilatación de la prótesis por cateterismo terapéutico y la clase funcional mejoró.

### Discusión

La historia natural de la anomalía de Ebstein varía en rangos de gravedad desde la muerte intrauterina o neonatal por insuficiencia cardíaca grave hasta formas asintomáticas en la vida adulta y en algunos casos es un hallazgo en la necropsia. La cianosis con hipoflujo pulmonar, la insuficiencia cardíaca y las arritmias son las manifestaciones más frecuentes de la enfermedad<sup>1,3,4</sup>. La comunicación interauricular es la lesión asociada más frecuentemente (70%); a través de ella, el cortocircuito venoarterial favorece la cianosis. Le siguen en frecuencia la estenosis pulmonar y la atresia pulmonar con septum intacto; estas lesiones no cambian significativamente el comportamiento clínico de la anomalía de Ebstein, que de forma habitual presenta el mismo patrón con insuficiencia cardíaca y cianosis<sup>3,5,7-9</sup>. La asociación de anomalía de Ebstein y CIV es infrecuente; la incidencia más alta es la encontrada por Celermajer et al<sup>10</sup>: un 5% de los casos en su estudio multicéntrico y no hace referencia a hipertensión pulmonar como consecuencia a la presencia de la anomalía.

La CIV asociada a una anomalía de Ebstein puede cambiar completamente el cuadro y los hallazgos clínicos porque la ausencia de cianosis y el reforzamiento del segundo ruido nos hacen pensar en hipertensión arterial pulmonar. Los hallazgos radiológicos como cardiomegalia, con el cono pulmonar abombado, y aumento de la vasculatura pulmonar no son sugestivos de anomalía de Ebstein. Estos signos y síntomas se encontraron en los casos 1 y 2 de esta presentación; en el primer caso, a pesar de que el grado de adosamiento de la válvula tricúspide era de un 50%, predominó la sintomatología de CIV sobre la de anomalía de Ebstein, como consecuencia del tamaño y la localización del defecto septal ventricular que, situado en la porción trabecular subinfundibular, favorecía el paso de la sangre hacia la ar-

teria pulmonar. Las cifras de presión arterial pulmonar eran iguales que las sistémicas y al realizar el cateterismo no se encontró un aumento de resistencias vasculares pulmonares, por lo que se decidió someter a la paciente a tratamiento quirúrgico; se cerró la CIV con un parche valvulado para aliviar la hipertensión arterial pulmonar reactiva posquirúrgica; sin embargo, la paciente tuvo un postoperatorio tórpido y finalmente la insuficiencia tricuspídea residual y los múltiples episodios de arritmias llevaron su fallecimiento. En el electrocardiograma previo a la cirugía no había bloqueo de la rama derecha del haz de His. Iturralde et al<sup>11</sup> encontraron en pacientes con anomalía de Ebstein y taquicardia recurrente una ausencia de bloqueo de la rama derecha del haz de His, que fue un factor predictor de una vía accesoria oculta, con una sensibilidad de 98% y una especificidad de 92%<sup>11-13</sup>.

En el segundo caso, las manifestaciones clínicas también apuntaban más a una CIV y el ecocardiograma inicial no fue diagnóstico, probablemente por que se trataba de una anomalía de Ebstein de grado leve y su diagnóstico por ecocardiografía en modo M, 26 años antes, fue de CIV, por lo que se intervino quirúrgicamente para mejorar su cuadro de fallo cardíaco e hipertensión pulmonar antes de que se alcanzasen rangos que no permitieran la cirugía. En este caso, el tipo de CIV fue perimembranosa amplia, que también favorecía el cortocircuito del ventrículo izquierdo al ventrículo derecho y de éste a la arteria pulmonar. Después de la cirugía hubo remisión de las cifras de presión arterial pulmonar y la evolución clínica ha sido la de una anomalía de Ebstein de grado leve a moderado. En la actualidad, el paciente es un adulto joven, se encuentra en clase funcional II de la NYHA y no ha presentado episodios de arritmias.

Estos 2 casos en los que la sintomatología primordial fue la de una CIV con hiperflujo pulmonar presentaron un desenlace muy diferente, en el que desempeñó un papel importante el momento de la cirugía, ya que la intervención tardía en la paciente del primer caso permitió la progresión de la hipertensión pulmonar, y además presentaba una "porción auriculizada" mayor, lo que también favoreció la disfunción ventricular derecha. La insuficiencia tricuspídea residual y el sustrato arritmogénico, sin manifestaciones previas a la cirugía pero con los factores desencadenantes, se presentaron en la etapa postoperatoria<sup>14-18</sup>.

En el tercer caso, la asociación de una CIV no representó un cambio significativo en el espectro clínico de la anomalía de Ebstein. Pensamos que ello se debe a que el defecto era pequeño y su ubicación perimembranosa, cubierto parcialmente por la valva septal de la tricúspide y sin extensión a la porción de salida, lo cual no favoreció un cortocircuito con repercusión hemodinámica importante para elevar las cifras de presión pulmonar. Por tanto, su evolución fue la historia natural de la enfermedad. Se operó al paciente, no se cerró la CIV por considerarse muy pequeña, se hizo cirugía de uno y medio ventricular, plicatura de la "porción auriculizada" y cambio valvular tricuspídeo.

## Conclusiones

La anomalía de Ebstein tiene formas variadas de presentación; su asociación con una CIV puede manifestarse con

hipertensión arterial pulmonar. Aunque en este artículo comentamos pocos casos, es importante realizar un diagnóstico oportuno y tener una vigilancia estricta, para plantear, si es necesario, el tratamiento oportuno.

## Bibliografía

1. Perloff J. The clinical recognition of congenital heart disease. 5th ed. Philadelphia: W.B. Saunders; 2003. p. 194-215.
2. Attie F, Zabal C, Buendía A. Cardiología pediátrica, diagnóstico y tratamiento. 1.ª ed. México D.F.: Editorial Médica Panamericana; 1993. p. 95-103.
3. Zghaib A, Attié F, García Cornejo M, Esquivel J, Testelli M, Buendía A. Malformaciones congénitas de la tricúspide y anomalía de Ebstein con estenosis pulmonar valvular. Arch Cardiol Mex. 1981;51:331-8.
4. Garson A. The science and practice of pediatric cardiology. Philadelphia: Lea & Febiger; 1990. p. 1134-44.
5. Yerman A, Freedom R, McCrindle B. Outcome in cyanotic neonates with Ebstein's anomaly. Am J Cardiol. 1998;81:749-54.
6. Santoro G, Pisacane C, Cappelli M, Russo M, Calabró R. Ebstein's anomaly associated with ventricular septal defect and pulmonary stenosis. Ital Heart J. 2000;10:705.
7. Attenhofer CH, Conolly HM, O'Leary PW, Warnes CA, Tajik AJ, Seward JB. Left heart lesions in patients with Ebstein's anomaly. Mayo Clin Proc. 2005;3:361-8.
8. Takagaki M, Ishino K, Kawada M, Ohtsuki S, Hirota M, Tedoriya T. Total right ventricular exclusion improves left ventricular function in patients with end-stage congestive right ventricular failure. Circulation. 2003;108:226-9.
9. Knott Craig C, Overholt E, Ward K, Ringerwald J, Baker S. Repair of Ebstein's anomaly in the symptomatic neonate: an evolution of technique with 7-year follow-up. Ann Thorac Surg. 2002;6:1786-92.
10. Celermajer D, Bull C, Hill J. Ebstein's anomaly: Presentation and outcome from fetus to adult. J Am Coll Cardiol. 1994;23:170-6.
11. Iturralde P, Nava S, Sálica G, Medeiros A, Marquez MF, Colin L. Electrocardiographic characteristics of patients with Ebstein's anomaly before and after ablation of an accessory atrioventricular pathway. J Cardiovasc Electrophysiol. 2006;12:1332-6.
12. Sano S, Ishino K, Kawada M, Kasahara S, Kohmoto T, Takeuchi M. Total right ventricular exclusion procedure: an operation for isolated congestive right ventricular failure. J Thorac Cardiovasc Surg. 2002;4:640-7.
13. Brancaccio G, Chauvaud S, Carpentier A. Pre and postoperative evaluation of the incidence of arrhythmia in patients undergoing corrective intervention for Ebstein's anomaly. Ital Heart J. 2000;1 Suppl:1173-9.
14. Kreutzer C, Mayorquim RC, Kreutzer G, Conejeros W, Roman M, Vazquez H. Experience with one and a half ventricle repair. J Thorac Cardiovasc Surg. 1999;4:662-8.
15. Anderson K, Zuberbuhler J, Anderson R, Becker A, Lie J. Morphologic spectrum of Ebstein's anomaly of the heart: a review. Mayo Clin Proc. 1979;3:174-80.
16. Stulak JM, Dearani JA, Danielson GK. Surgical management of Ebstein's anomaly. Semin Thorac Cardiovasc Surg Pediatr Card Surg Ann. 2007;10:105-11.
17. Boston US, Deanari JA, O'Leary PW, Driscoll DJ, Danielson GK. Tricuspid valve repair for Ebstein's anomaly in young children: a 30-year experience. Ann Thorac Surg. 2006;2:690-5.
18. Da Silva JP, Baumgratz JF, Da Fonseca L, Franchi SM, Lopes LM, Tavares GM. The cone reconstruction of the tricuspid valve in Ebstein's anomaly. The operation: early and midterm results. J Thorac Cardiovasc Surg. 2007;1:215-23.