

Archivos de Cardiología de México

Volumen **76**
Volume

Número **1**
Number




Enero-Marzo **2006**
January-March

Artículo:




Aneurisma gigante del apéndice auricular izquierdo

Derechos reservados, Copyright © 2006
Instituto Nacional de Cardiología Ignacio Chávez

**Otras secciones de
este sitio:**

-  **Índice de este número**
-  **Más revistas**
-  **Búsqueda**

***Others sections in
this web site:***

-  ***Contents of this number***
-  ***More journals***
-  ***Search***

Aneurisma gigante del apéndice auricular izquierdo

Francisco L Moreno-Martínez,* Osvaldo González Alfonso,** Álvaro L Lagomasino Hidalgo,***
Alejandro González Díaz,**** Carlos Oliva Céspedes,**** Omaida J López Bernal*****

Resumen

Los aneurismas de la aurícula izquierda son raros y pueden ser congénitos o adquiridos. Los que interesan la pared libre o el apéndice auricular son entidades más raras aún, hasta 2002 sólo existían 49 casos reportados en la aurícula izquierda y 8 en la derecha. La manifestación clínica más frecuente es la aparición de arritmias auriculares incesantes o recurrentes y pueden presentarse embolias sistémicas que pueden dar al traste con la vida del paciente. Presentamos el caso de una paciente adolescente que presentó una embolia cerebral en el curso de una fibrilación auricular y tenía un aneurisma gigante del apéndice auricular izquierdo que fue exitosamente extirpado. Se muestran las imágenes de la tomografía computada y el aneurisma durante la intervención quirúrgica.

Summary

HUGE ANEURYSM OF THE LEFT ATRIAL APPENDAGE

Atrial aneurysms are rare entities that can be congenital or acquired. Those involving the free wall or atrial appendage are even rarer. There are only 49 cases reported in the literature involving the left atrium and 8 in the right atrium until 2002. The most common clinical presentation is the appearance of recurring or incessant atrial arrhythmias. In addition, systemic embolization may occur as an imminent life-threatening event. We present the case of a female teenager who suffered from an embolic stroke during an atrial fibrillation. She had a giant aneurysm of the left atrial appendage that was successfully removed. Images from computed tomography, and of the aneurysm during the surgical intervention are shown.

(Arch Cardiol Mex 2006; 76: 90-94)

Palabras clave: Aneurisma. Apéndice auricular. Arritmias auriculares. Embolias. Cirugía cardíaca
Key words: Aneurysm. Atrial appendage. Atrial arrhythmias. Embolisms. Cardiac surgery.

Introducción

Los aneurismas de la aurícula izquierda (AI) son raros,¹ algunos los consideran como extremadamente infrecuentes² y pueden ser congénitos o adquiridos.¹ Los congénitos se presentan como enfermedades aisladas; sin embargo, los adquiridos, se asocian a procesos inflamatorios o degenerativos del endocardio.¹

Los que interesan la pared libre de la AI o el apéndice auricular son entidades muy raras en la práctica cardiológica.^{2,3} Hasta 2002, sólo existían reportes en la literatura de 49 casos en la AI y 8 en la derecha.³ Estos aneurismas pueden estar localizados al espacio intrapericárdico^{3,4} o ser secundarios a una ausencia parcial de esta membrana,^{3,5} produciéndose una herniación de la AI.³

* Especialista de I Grado en Cardiología. Diplomado en Terapia Intensiva de Adultos. Profesor Colaborador de la Universidad Virtual de Salud de Cuba.

** Especialista de I Grado en Anestesiología y Reanimación. Profesor Asistente.

*** Especialista de II Grado en Cirugía Cardiovascular. Profesor Auxiliar.

**** Especialista de I Grado en Medicina General Integral y Pediatría. Profesor Instructor.

***** Especialista de I Grado en Anatomía Patológica. Profesora Instructora.

Hospital Pediátrico "José Luis Miranda", Santa Clara, Cuba.

Cardiocentro "Ernesto Che Guevara" Santa Clara, Cuba

Correspondencia: Dr. Francisco L Moreno-Martínez. Servicio Hemodinámica y Cardiología Intervencionista. Gaveta Postal 313. Morón Núm. 2, 67220. Ciego de Ávila, Cuba. E-mail: flmorenom@yahoo.com

Recibido: 5 de abril de 2005

Aceptado: 24 de noviembre de 2005

La manifestación más frecuente es la aparición de arritmias auriculares incesantes o recurrentes,³ las cuales pueden hacerse refractarias al tratamiento medicamentoso. Además, pueden presentarse embolias sistémicas³ que pueden dar al traste con la vida del paciente.

Caso clínico

Presentamos una paciente de piel blanca, femenina, de 15 años de edad con antecedentes de asma bronquial y amigdalitis a repetición, que tres días previos al ingreso presentó cefalea, entumecimiento del brazo izquierdo y lenguaje tropeloso. En el electrocardiograma apareció fibrilación auricular con respuesta ventricular aceptable y en la radiografía de tórax se constató cardiomegalia por lo que se decide realizar ecocardiograma donde se observa un aneurisma del apéndice auricular izquierdo. Con este diagnóstico y el de embolismo cerebral, se inicia anticoagulación oral y se remite a nuestro centro donde se repite ecocardiograma que informa: imagen paracardíaca izquierda ecolúcida, de aproximadamente 67 x 75 mm, que se extiende hasta la punta del ventrículo izquierdo y comprime totalmente la AI, aparentando un gran derrame pericárdico, con imágenes de trombos en su interior; además, un patrón de pseudoestenosis mitral ligera. Se constató la relación de la AI con el aneurisma, pero no logramos demostrar paso de flujo a través del defecto con el Doppler color. Desgraciadamente en ese momento, la sonda del ecocardiograma transesofágico, no estaba apta para su uso, por lo que decidimos realizar tomografía axial computada (TAC) que mostró: gruesa imagen hipodensa de 40 a 45 UH, paracardíaca izquierda, de 7 x 8 centímetros que tiene barrera de seguridad entre ella y la silueta cardíaca y en su interior aparecen imágenes compatibles con colección de detritus celulares y tabiques. La impresión diagnóstica del radiólogo fue de un tumor mediastinal que podía corresponderse con un hematoma crónico o una colección de otra naturaleza (*Fig. 1*).

Ante esta situación surge la duda y se decide repetir la tomografía donde se reafirma que la imagen observada no tenía relación con el corazón. Se lleva entonces a la paciente al quirófano con la sospecha de un aneurisma del apéndice auricular izquierdo, pero con la posibilidad de que fuera un tumor quístico de mediastino, debido al informe de la TAC. Se procedió al abordaje lateral izquierdo, pero al abrir el pericardio se constató

nuestro diagnóstico inicial: un aneurisma gigante del apéndice de la AI (*Fig. 2*) que cubría al ventrículo izquierdo en toda su región posterolateral hasta el ápex, respetando solamente la pared anterior, por lo que se decidió realizar estereotomía media y utilizar circulación extracorpórea (CEC). Se pinzó el cuello del aneurisma y se realizó su apertura mediante una incisión con dirección caudocefálica donde encontramos gran cantidad de trombos de diferentes tamaños. El mayor, de aproximadamente 30 mm estaba bien organizado y alejado del cuello del aneurisma. Finalmente se efectuó la resección del mismo, que tenía un cuello menor de 20 mm de diámetro, el cual fue suturado en dos planos. La AI era de tamaño y aspecto macroscópico normal, se revisó

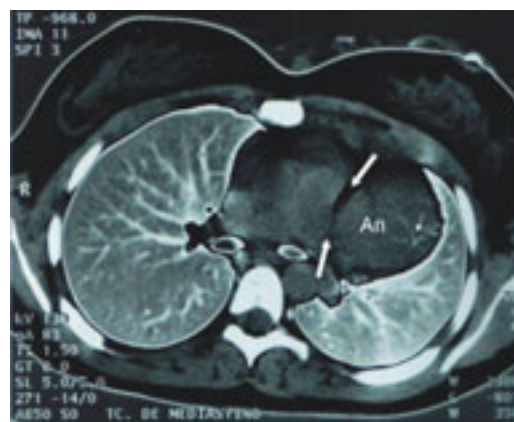


Fig. 1. Imagen tomográfica donde se observa la separación del aneurisma del corazón (flechas gruesas). La flecha fina señala lo que informa el radiólogo como colección de detritus celulares y tabiques, que correspondía a la fibrina producida por la formación de los trombos. An: aneurisma.

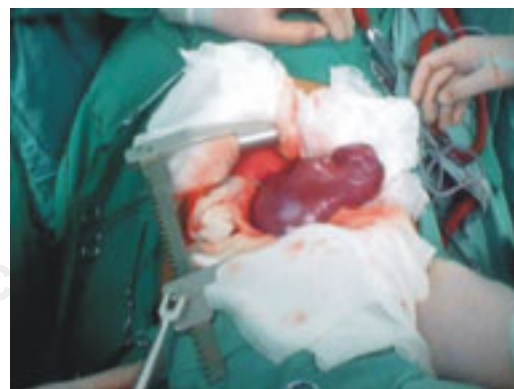

Fig. 2. Aneurisma gigante del apéndice auricular izquierdo.

su interior en busca de otros trombos y se lavaron ambas cavidades izquierdas con clorosodio al 0.9%. Se cerró la AI y la paciente salió de la CEC, que sólo duró 6 minutos, en ritmo sinusal, sin necesidad de apoyo inotrópico.

Presentó sangrado abundante (1,000 mL en las primeras 3 horas) que necesitó la administración de procoagulantes y hemoderivados. Desde que salió del salón permaneció en ritmo sinusal y sólo experimentó taquicardia sinusal que se normalizó una vez que fue corregido el sangrado. Evolucionó favorablemente y fue egresada, con digitálicos y diuréticos a dosis habitual, al séptimo día de la operación. A los 6 meses, el ecocardiograma fue normal y había desaparecido el patrón de pseudoestenosis mitral que, sin duda, era producido por la compresión extrínseca de las cavidades izquierdas por el aneurisma.

Discusión

La edad de presentación de las manifestaciones clínicas de los aneurismas del apéndice auricular izquierdo es variable y va desde el recién nacido⁶ hasta la edad adulta.² Solomon y Nayak,⁷ atribuyen su origen a una displasia del músculo pectíneo y de las bandas del músculo atrial de donde nacen.

Existen reportes de pacientes asintomáticos,³ uno de ellos fue un hallazgo durante una revascularización miocárdica quirúrgica⁸ y se describen diferentes formas de presentación, pero la gran mayoría responde a arritmias cardíacas y fenómenos embólicos a diferentes niveles,^{1-3,7,9} aunque también se reportan dolor precordial inespecífico,¹⁰ disnea, signos de taponamiento cardíaco y franca insuficiencia cardíaca.^{3,7}

Los pacientes con aneurisma del apéndice de la AI pueden permanecer asintomáticos y su diagnóstico puede ser un hallazgo fortuito^{3,11} fundamentalmente durante la realización de radiografía de tórax; sin embargo, la gran predisposición a arritmias auriculares (forma más común de presentación) y a la aparición de fenómenos embólicos^{2,3} hacen prácticamente imposible que esta enfermedad curse de manera asintomática durante toda la vida. No obstante, es prudente señalar que Badui et al¹² reportan un caso de una paciente de 62 años que estaba asintomática y tenía una AI gigante (145 mm). Aunque ésta no es la misma enfermedad, es también productora de arritmias y fenómenos embólicos. Este aumento de tamaño de la AI es más frecuente en la enfermedad mitral reumática.¹²

La forma de presentación de la enfermedad en nuestra paciente fue un evento embólico cerebral que, según una TAC, afectó el territorio de los ganglios basales y la cápsula interna. La embolia, evidentemente, fue producida por una fibrilación auricular que se constató en el electrocardiograma de superficie.

La rareza de estos aneurismas y la particularidad de ser intra o extrapericárdicos, son condiciones que dificultan el diagnóstico preciso en primera instancia, requiriendo a veces diferentes estudios no invasivos e invasivos.^{2,13} Como ocurrió en nuestra paciente que por no disponer del ecocardiograma transesofágico, tuvimos que recurrir a la TAC¹⁴ la cual, lejos de ayudarnos a confirmar el diagnóstico, nos sembró la duda. Evidentemente el estrecho cuello del aneurisma dificultaba su diagnóstico certero por la TAC e impedía que existiera flujo suficiente como para definirlo por el Doppler, debido a la estasis pasiva de sangre a ese nivel, lo cual también favorecía la formación de trombos.

Según citan Preafán et al,² Bramlet y Edwards plantean que la rareza de estas entidades conlleva a errores en el diagnóstico que pueden ser fatales y ejemplo de ello es el paciente de 55 años de edad que describen, que murió por embolia cerebral debido a un trombo formado en un aneurisma congénito del apéndice auricular izquierdo, que había sido diagnosticado erróneamente muchos años antes. En el reporte de Solomon y Nayak,⁷ el diagnóstico ecocardiográfico inicial fue de quiste pericárdico, lo que conllevó a una angiografía y posterior ecocardiograma transesofágico, para aclarar el diagnóstico. También se han confundido con la dilatación congénita de la arteria pulmonar;¹³ con un divertículo ventricular, donde el diagnóstico de certeza se hizo durante el acto quirúrgico¹⁵ y con un derrame pericárdico.¹⁶

Estas experiencias indican que debemos tener presente esta enfermedad y realizar todos los estudios que creamos necesarios para esclarecer el diagnóstico, sobre todo en los pacientes asintomáticos, en quienes constituya un hallazgo. Si bien es cierto que existe el criterio de que establecer el diagnóstico de enfermedad del apéndice auricular izquierdo es particularmente difícil, debido a la carencia en la literatura médica de datos que definan los diámetros fisiológicos de esta estructura anatómica,¹⁰ ya contamos con evidencia suficiente para enfrentar la enfermedad y es hora de reclamar nuestra pericia diagnóstica y terapéutica, porque la vida de estos pacientes está en nuestras manos.

Basados en la evidencia descrita y en nuestra propia experiencia, podemos decir que, a pesar de ser entidades poco frecuentes, los aneurismas de las aurículas tienen alto riesgo de morbilidad y mortalidad, los cuales deben tenerse en cuenta en el momento del diagnóstico.^{2,3}

Morales et al¹ y Preafán et al² plantean que debido al riesgo de complicaciones letales, se recomienda la cirugía una vez que se precise el diagnóstico, aun en los casos asintomáticos, siendo la resección del aneurisma el tratamiento de elección; sin embargo, Barberato et al,³ plantean que la escasa frecuencia de aparición de esta enfermedad no nos permite establecer una conclusión precisa con respecto al tratamiento.

Nosotros consideramos que, como en todos los pacientes, el tratamiento debe ser individualizado y la conducta a seguir depende, principalmente, del tamaño del aneurisma y de los síntomas y signos que pudieran aparecer. En los casos con arritmias incesantes o recurrentes y presencia de trombos a nivel del aneurisma, así como en aquéllos donde ya se hayan producido complicaciones embólicas, la cirugía está totalmente indicada; pero en aquéllos donde el diagnóstico haya sido fortuito, no existan arritmias, ni trombos y el aneurisma sea pequeño, entonces, la anticoagulación pudiera ser la mejor opción terapéutica, manteniendo un estrecho seguimiento del enfermo.

Si a pesar de las orientaciones médicas, el paciente declina la posibilidad quirúrgica, está plenamente justificada la utilización de anticoagulación,³ así como fármacos antiarrítmicos si existiera una arritmia incesante o recurrente. En ese caso el seguimiento con ecocardiografía pudiera ser cada 6 meses, como sugieren Barberato y colaboradores.³

Aunque sólo se han reportado en la literatura mundial menos de 60 casos de aneurismas auriculares,³ es mucho lo que ya se conoce de sus formas de presentación y de las características de los mismos. La evidencia demuestra que es una entidad potencialmente letal² y que puede ser, incluso, recidivante; debido a la debilidad de la cara posterior de la aurícula izquierda que favorece la dilatación. Por esta razón se plantea que, en estos casos, pudiera utilizarse material protésico para reemplazar o fortalecer, según las necesidades, las paredes de la AI.²

La vía de abordaje depende de la técnica quirúrgica a utilizar, la experiencia del cirujano, el ta-

maño del aneurisma y la localización de los trombos, si existieran; sin embargo se aconseja la esternotomía media y la utilización de CEC con arresto cardíaco inducido por cardioplejía para facilitar el trabajo quirúrgico y poder extraer fácilmente los trombos que potencialmente pueden migrar al ventrículo izquierdo y a la circulación sistémica. Además se puede resear el aneurisma con seguridad, suturando su cuello. Nosotros tratamos de resear el aneurisma por toracotomía lateral izquierda, como lo hicieron Zhao y colaboradores (según citan Preafán et al);² pero el tamaño del mismo, así como su inevitable manipulación y la posición de la paciente nos privaron de esa posibilidad porque corríamos el riesgo de movilizar un trombo hacia el interior de la AI y por estas razones decidimos realizar esternotomía media y utilizar CEC. Esta técnica coincide con la empleada por Preafán et al,² pero es diferente a la utilizada por Solomon y Nayak⁷ quienes prefieren la toracotomía anterolateral izquierda con esternotomía transversa y la escisión externa del aneurisma, en CEC, con el corazón fibrilando.

Conclusiones

El aneurisma del apéndice auricular izquierdo es una entidad muy rara, que puede cursar asintomática durante años y puede producir arritmias auriculares y fenómenos embólicos potencialmente letales. El diagnóstico se hace por ecocardiografía y ante la más mínima duda se debe recurrir a la modalidad transesofágica. Estos aspectos son reconocidos y aceptados por todos; sin embargo, el dilema está en la conducta a seguir. Nosotros consideramos que no todos los pacientes con esta enfermedad tienen indicación quirúrgica en el momento del diagnóstico. El seguimiento estrecho del paciente para detectar tempranamente los síntomas y las posibles complicaciones (por ejemplo: presencia de arritmias, trombos o compresión de estructuras vecinas), será quien nos guíe a la mejor opción terapéutica.

Agradecimientos

Agradecemos la colaboración de los doctores Roger Mirabal Rodríguez, Francisco J. Vázquez Roque, Gustavo Bermúdez Yera y Rafael Onelio Rodríguez, así como aquéllos de los Servicios de Cardiopediatría de los hospitales de Camagüey y de Santa Clara en la realización de este trabajo.

Referencias

1. MORALES JM, PATEL SG, JACKSON JH, DUFF JA, SIMPSON JW: *Left atrial aneurysm*. Ann Thorac Surg 2001; 71: 719-22.
2. PREAFÁN S, ASCIONE G, PARRA LE, JIMÉNEZ LS: *Aneurisma congénito gigante del apéndice de la aurícula izquierda. Una entidad potencialmente letal*. Rev Col Cardiol 2004; 11(3): 174-7.
3. BARBERATO SH, ALVES MF, AVILA BM, PERRETTO S, GAVAZZONI LR, CHAMMA M: *Aneurysm of the right atrial appendage*. Arq Bras Cardiol 2002; 78(2): 239-41.
4. ZIMAND S, FRAND M, HEGESH J: *Congenital giant left atrial aneurysm in infant*. Eur Heart J 1997; 18: 1034-5.
5. RUYS F, PAULUS W, STEVENS C, BRUTSAERT D: *Expansion of the left atrial appendage is a distinctive cross-sectional echocardiographic feature of congenital defect of pericardium*. Eur Heart J 1983; 4: 738-41.
6. MANSOUR E, ALDOUSANY A, ARCE O, SUBRAMANIAN S, ASHRAF MH: *Recurrent congenital left atrial aneurysm in a newborn*. Pediatr Cardiol 1998; 19: 165-7.
7. SOLOMON V, NAYAK VM: *Aneurysm of the left atrial appendage*. Tex Heart Inst J 2001; 28(2): 111-8.
8. ZEEBREGTS CJ, HENSENS AG, LACQUET LK: *Asymptomatic right atrial aneurysm: fortuitous finding and resection*. Eur J Cardiothorac Surg 1997; 11: 591-3.
9. ACARTÜRK E, KANADA M, YERDELEN VD, AKPINAR O, ÖZEREN A, SAYGILI ÖB: *Left atrial appendage aneurysm presenting with recurrent embolic strokes*. Inter J Cardiovasc Imag 2003; 19(6): 495-7.
10. ALESZEWICZ-BARANOWSKA J, FISZER R, FRYZE I, DUDZIAK M, ERECINSKI J: *Does the left atrial appendage enlargement lead to the formation of the left atrial appendage aneurysm?* Polish Heart Journal 1998; 48(2): 128-30.
11. KUNISHIMA T, MUSHI H, YAMAMOTO T, AOYAGI H, KONGOJI K, IMAI M, ET AL: *Congenital giant aneurysm of the left atrial appendage mimicking pericardial absence – case report*. Jpn Circ J 2001; 65: 56-9.
12. BADUI E, DELGADO C, ENCISO R, GRAEF A, SOLORIO S, MADRID R, ET AL: *Silent giant left atrium. A case report*. Angiology 1995; 46(5): 445-8.
13. POME G, PELENGHI S, GRASSI M, VIGNATI G, PELLEGRINI A: *Congenital intrapericardial aneurysm of the left atrial appendage*. Ann Thorac Surg 2000; 69: 1569-71.
14. ROOT JD, HAMMERMAN AM, FISCHER KC: *The CT appearance of the giant left atrium*. Clin Imaging 1990; 14(4): 305-8.
15. WANG T, ANAGNOSTOPOULOS CE, RESNEKOV L: *Aneurysm of the body of the left atrium presenting with chest pain*. Chest 1975; 67: 226-8.
16. KORYTNIKOV KI, KORNEEV NV: *Differential echocardiographic diagnosis of a giant left atrium and pericardial effusion*. Ter Arkh 1987; 59(9): 74-6 [Resumen].

