

Utilidad del Doppler tisular pulsado en la valoración de la función diastólica en la enfermedad de Chagas

Ricardo A Migliore,* María E Adaniya,* Horacio Tamagusuku,* Alberto Lapuente*

Resumen

En la etapa indeterminada de la enfermedad de Chagas (ECh) las alteraciones de la función diastólica preceden a las de la función sistólica. El Doppler tisular pulsado (DTP), es una nueva técnica no invasiva que permite analizar la función diastólica mediante el registro de la velocidad de estiramiento miocárdica en el eje longitudinal. Con el objetivo de estudiar el valor del DTP en la ECh fueron evaluados con ecocardiograma y Doppler 49 pacientes con serología positiva para ECh (49 ± 12 años) y 20 individuos normales, (45 ± 15 años) como grupo control (C). De acuerdo al patrón del flujo mitral y de vena pulmonar los pacientes con ECh fueron divididos en 4 grupos: función diastólica normal (N), relajación prolongada (RP), pseudonormal (PN) y restrictivo (R). La velocidad pico de la onda E del anillo lateral mitral (Ea) estuvo disminuida en las pacientes con patrón de RP, PN y R (0.11 ± 0.02 m/seg, 0.10 ± 0.02 m/seg y 0.12 ± 0.06 m/seg respectivamente) con respecto al grupo C (0.18 ± 0.07 m/seg, $p < 0.01$) pero no en los pacientes con patrón N (0.15 ± 0.03 m/seg N.S.). En este último grupo de pacientes sólo la relación velocidad pico de la onda E del flujo transmitral/Ea permitió detectar anomalías de la función diastólica con respecto al grupo control (4.92 ± 0.98 vs 4.14 ± 1.26 , $p < 0.05$). El DTP permite objetivar alteraciones de la función diastólica en pacientes con ECh, incluso en aquellos que presentan patrón del flujo mitral y de vena pulmonar normal.

Palabras clave: Enfermedad de Chagas. Función diastólica. Doppler tisular pulsado.

Key words: Chagas' disease. Diastolic function. Doppler tissue imaging.

Summary

ASSESSMENT OF DIASTOLIC FUNCTION IN CHAGAS' DISEASE WITH PULSED DOPPLER TISSUE IMAGING

Diastolic function is involved early during the undetermined form of Chagas' disease (Ch). Pulsed Doppler tissue imaging (DTI) is a new technique to evaluate diastolic function recording myocardial velocities in the longitudinal axis. To evaluate the relevance of DTI in patients with Ch, we studied, with Doppler and echocardiography, 49 patients (average age 49 ± 12 years) and 20 normal subjects (average age 45 ± 15 years) as a control group (C). Patients were divided in four groups according to the pattern of their mitral and pulmonary vein flows: Normal diastolic function (N), prolonged relaxation (PR), pseudonormal (PN) and restrictive (R). Peak velocity of the E wave of the lateral mitral annulus (Ea) was diminished in PR, PN, and R patients (0.11 ± 0.02 m/s, 0.10 ± 0.02 m/s and 0.12 ± 0.06 m/s, respectively) as compared to group C (0.18 ± 0.07 m/s, $p < 0.01$) but not with respect to group N (0.15 ± 0.03 m/s, N.S.). In this latter group only peak E velocity of transmitral flow/Ea ratio was useful to detect diastolic abnormalities as compared to group C (4.92 ± 0.98 vs 4.14 ± 1.26 , $p < 0.05$). DTI was useful in the assessment of diastolic function in Ch, including those patients in whom mitral and pulmonary vein flows were normal.

(Arch Cardiol Mex 2004; 74:31-38).

* Servicio de Cardiología, Hospital Eva Perón. San Martín, Provincia de Buenos Aires.

Correspondencia: Dr. Ricardo A Migliore. Cerrito 2569 San Martín (1650), Pcia. de Buenos Aires, Argentina. Fax: 54-11-4755-7311. E-mail: rmigliore@intramed.net.ar

Recibido: 6 de mayo de 2003

Aceptado: 22 de agosto de 2003

Introducción

En las miocardiopatías las alteraciones de la función diastólica preceden a las de la función sistólica.¹⁻³ La función diastólica depende de la interacción de dos mecanismos: la relajación y la rigidez ventricular.^{4,5} La relajación ventricular influye durante el comienzo de la diástole, es un proceso activo que consume ATP y se altera precozmente.⁶ La rigidez ventricular es un proceso pasivo determinado por la presión y el volumen al final de la diástole y se altera generalmente en forma más tardía que la relajación.⁷ En la enfermedad de Chagas (ECh) el daño miocárdico precoz puede detectarse en forma no invasiva a través de la evaluación de la función diastólica.⁸ En la etapa indeterminada de la enfermedad, es posible observar alteraciones segmentarias de la motilidad parietal en la región apical e infero-posterior.^{9,10} En estadios más avanzados, la remodelación ventricular lleva a la dilatación del ventrículo izquierdo, aumento del volumen de fin de sístole y disminución de la fracción de expulsión (FE) con aparición de insuficiencia cardíaca.^{11,12} En los pacientes que presentan alteraciones de la motilidad parietal o función sistólica deprimida, la evaluación con ecocardiografía Doppler evidencia alteraciones significativas del llenado ventricular izquierdo que incluyen el patrón de llenado "pseudonormalizado" y el restrictivo. Sin embargo, en los pacientes con función sistólica normal y sin alteraciones de la motilidad, el flujo transmitral y de vena pulmonar puede ser normal. El Doppler tisular pulsado es una nueva técnica no invasiva que permite evaluar la relajación ventricular, siendo menos dependiente de la precarga que el flujo transmitral.¹³

El objetivo del presente trabajo fue evaluar la utilidad del Doppler tisular pulsado en la detección de alteraciones de la función diastólica en la enfermedad de Chagas.

Métodos

Se estudiaron prospectivamente 49 pacientes, 21 hombres y 28 mujeres, con edad promedio de 49 ± 12 años, todos con serología positiva para enfermedad de Chagas, sin antecedentes previos de hipertensión arterial, marcapasos, valvulopatías, cardiopatía isquémica ni enfermedades sistémicas. A todos los pacientes se les efectuó interrogatorio, examen físico, ECG, ecocardiograma bidimensional, modo M y Doppler. Veinte individuos normales, 13 hombres y 7 mujeres,

con edad promedio 45 ± 15 años, sin antecedentes de cardiopatía ni enfermedades sistémicas, con examen clínico, Rx de tórax, ECG, laboratorio, ecocardiograma y Doppler normales, y que fueron derivados para la evaluación de cirugía no cardíaca, se asignaron al grupo Control para posterior comparación con los pacientes chagásicos.

Ecocardiograma

El ecocardiograma se realizó con el paciente en decúbito lateral izquierdo, utilizando ecocardiógrafos Toshiba Sonolayer SSH-60 A y SSH 140 A. El ecocardiograma bidimensional se realizó con transductor de 2.5 y 3.75 MHz, obtenido desde las vistas convencionales paraesternales (eje largo y ejes cortos), apicales (4 cámaras, 2 cámaras y eje largo) y subxifoidea. Para la detección de aneurismas apicales pequeños, los cuales frecuentemente no se observan en la vista de 4 cámaras, se modificó la vista de 2 cámaras desplazando el transductor levemente hacia arriba del choque de punta y hacia fuera, tratando de optimizar la visualización del aneurisma. Se consideró aneurisma ventricular izquierdo a la deformación de la pared ventricular permanente (en sístole y en diástole) con adelgazamiento parietal y acinesia o discinesia en dicho sector. Se midió el volumen de fin de diástole (VFD) y volumen de fin de sístole (VFS) mediante el método área longitud bipiano en las vistas de 4 y 2 cámaras empleando el gatillado del equipo con la onda R del ECG (VFD) y del tiempo desde la onda R hasta el cierre de la válvula aórtica en modo M (VFS). El volumen se calculó con la siguiente fórmula: $(0.85 \times A_{4C} \times A_{2C})/L$, siendo L el eje mayor del VI medido desde el plano del anillo mitral hasta el endocardio del apex (promedio de L en 4 y 2 cámaras). La FE se calculó como: $((VFD-VFS)/VFD) \times 100\%$.

El modo M fue derivado de la vista de eje corto a nivel de los músculos papilares, midiéndose el diámetro diastólico del VI (DDVI), diámetro sistólico del VI (DSVI) y desde el eje largo paraesternal izquierdo el diámetro antero-posterior de aurícula izquierda (AI) según los criterios de la ASE.¹⁴ La fracción de acortamiento (FA) de VI se calculó como: $(DDVI-DSVI)/DDVI \times 100$.

Doppler

El flujo mitral se registró desde la vista de 4 cámaras colocando el volumen de muestra del Doppler pulsado a la altura de los bordes libres de las valvas mitrales en diástole. Para el flujo de

vena pulmonar el volumen de muestra se ubicó 5 mm por dentro de la vena pulmonar superior derecha desde la vista de 4 cámaras.¹⁵ Con Doppler continuo se registró el tiempo de relajación isovolumétrica, colocando la intersección del haz emisor y el receptor del Doppler en un punto intermedio entre la vía de salida y de entrada del VI, desde una vista apical intermedia entre 4 y 5 cámaras.^{16,17} El Doppler tisular pulsado se realizó con transductor de 3.75 y 5 MHZ, con filtro para altas frecuencias y ganancia mínima, colocando el volumen de muestra (8-10 mm de tamaño) en la porción lateral del anillo mitral.¹⁸ Los registros Doppler se efectuaron a 100 mm/seg y fueron grabados en videocassette S-VHS para su posterior análisis. Para cada parámetro cuantitativo se promedió tres a cinco latidos consecutivos. Se efectuaron las siguientes mediciones y cálculos:

Flujo mitral:

1. Relajación isovolumétrica (mseg): tiempo desde el cierre valvular aórtico hasta el comienzo del flujo mitral (Doppler continuo).
2. Velocidad pico de onda E de lleno precoz y A de contracción auricular (m/seg).
3. Relación E/A.
4. Tiempo de desaceleración (mseg): tiempo desde el vértice de la onda E hasta la intersección con la línea de 0 velocidad.

Flujo de vena pulmonar:

1. Velocidad pico (VP) de la onda S y D (m/seg).
2. Fracción sistólica: $(VP S / (VP S + VP D)) \times 100$.

Doppler tisular, pulsado

1. Velocidad pico de onda E del anillo mitral (Ea) y A (Aa) de contracción auricular.
2. Relación E/Ea.
3. Onda sistólica S (m/seg).

De acuerdo al patrón de flujo mitral y de vena pulmonar los pacientes chagásicos fueron clasificados en 4 grupos:

- Normal (N): relación E/A > 1 y fracción sistólica de vena pulmonar > 40%.
- Relajación prolongada (RP): relación E/A < 1 y fracción sistólica de vena pulmonar > 40%.

- Pseudonormal (PN): relación E/A 1-1, 5 y fracción sistólica de vena pulmonar < 40%.
- Restrictivo (R): relación E/A > 1, 5 y fracción sistólica de vena pulmonar < 40%. Además fueron considerados como valores normales un tiempo de relajación isovolumétrico < 100 mseg, tiempo de desaceleración < 220 mseg y una velocidad pico de la onda Ea ≥ 0.08 m/seg.¹

Análisis estadístico

Las variables numéricas se expresaron como valor promedio ± 1 desvío estándar. Para la comparación de grupos se utilizó el análisis de la varianza, el test de Bonferroni y el test de Fisher.

Resultados

La edad promedio fue similar en el grupo C y en los pacientes chagásicos con función diastólica N (45 ± 15 años vs 42 ± 13 años, N.S.). Diecinueve pacientes chagásicos presentaron patrón de llenado N, 15 pacientes RP, 7 pacientes PN y 10 pacientes R. Los pacientes con patrón de RP, PN y R tuvieron edad promedio superior que los pacientes con función diastólica N (Tabla I).

Ecocardiograma modo-M y bidimensional

Los pacientes chagásicos con función diastólica N y los que presentaban RP mostraron DDVI dentro de límites normales al igual que el DSVI y la FA ($37 \pm 5\%$ y $31 \pm 6\%$) (Tabla I). Los pacientes con patrón PN y R tuvieron mayor DDVI (6.38 ± 0.93 cm y 6.17 ± 0.4 cm respectivamente), DSVI (5.02 ± 1.18 cm y 4.95 ± 1.09 cm), menor FA ($22 \pm 8\%$ y $17 \pm 12\%$) y aumento del diámetro de AI (3.87 ± 0.77 cm y 4.03 ± 0.62 cm), siendo las diferencias estadísticamente significativas con respecto a los pacientes con función diastólica N y RP. Los pacientes con patrón PN y R presentaron mayor dilatación ventricular y disminución de la FE estadísticamente significativa con respecto al grupo N y RP. Sin embargo, el VS no presentó disminución significativa en estos dos grupos a pesar de la caída de la FE, lo que evidencia el mecanismo de Frank-Starling (aumento del VFD como compensación). Con respecto a la motilidad parietal regional, la incidencia de aneurisma de punta fue alta en los grupos de RP, PN y R (53.3%, 43% y 80% respectivamente), al igual que las alteraciones de los segmentos infero-posteriores (Tabla II).

Doppler

Los hallazgos del flujo mitral fueron los esperados para cada grupo, ya que de acuerdo a los

Tabla I. Parámetros clínicos y ecocardiográficos.

	Chagas				
	Control (n = 20)	Normal (n = 19)	Relajación prolongada (n = 15)	Pseudo normal (n = 7)	Restrictivo (n = 10)
Edad (años)	45±15	42±13	56±8°•	55±8	50±8°
FC (latidos x minuto)	65±9	64±10	59±11	56±8	74±15°
T.A. Sistólica (mm Hg)	125±20	110±17	122±14	124±13	113±18
T.A. Diastólica (mm Hg)	75±12	77±10	78±11	81±7	75±11
Modo-M					
DDVD (cm)	1.4±0.40	1.58±0.45	1.60±0.53	2.36±0.45*#	2.42±0.58°
DDVI (cm)	4.7±0.45	4.81±0.46	5.07±0.62	6.38±0.93*#	6.17±0.47°
DSVI (cm)	2.9±0.40	3±0.42	3.5±0.71	5.02±1.18*#	4.95±1.09°
FA (%)	36±2	37±5	31±6	22±8*#	17±12°
AI (cm)	3.0±0.23	3.22±0.22	3.48±0.40	3.87±0.77*	4.03±0.62°
Ecocardiograma bidimensional					
VFD (cc)	110±22	113±24	123±33	172±57*#	175±43°
VFS (cc)	38±16	40±18	58±37	97±57*	117±58°
VS (cc)	68±15	73±17	65±17	75±16	57±27
FE (%)	66±10	65±10	56±16	46±15*	35±18°

C vs RP° p < 0.05, N vs RP • p < 0.01, N vs P* p < 0.001, N vs R ° p < 0.001, RP vs P # p < 0.01, RP vs R ° p < 0.05, ° p < 0.001

Abreviaturas: FC: frecuencia cardíaca, T.A.: tensión arterial, DDVD: diámetro diastólico del ventrículo derecho, DDVI: diámetro diastólico del ventrículo izquierdo, DSVI: diámetro sistólico del ventrículo izquierdo, FA: fracción de acortamiento del ventrículo izquierdo, AI: diámetro anteroposterior de la aurícula izquierda, VFD: volumen de fin de diástole, VFS: volumen de fin de sístole, VS: volumen sistólico, FE: fracción de expulsión.

Tabla II. Alteraciones segmentarias de la motilidad parietal

Segmento	Chagas				
	Control (n = 20)	Normal (n = 19)	Relajación prolongada (n = 15)	Pseudonormal (n = 7)	Restrictivo (n = 10)
Apical					
Hipocinesia (%)	-	10.5 (2/19)	13.3 (2/15)	-	-
Aneurisma (%)	-	15.7 (3/19)	53.3 (8/15)	43 (3/7)	80 (8/10)*
Inferior					
Hipocinesia (%)	-	5.2 (1/19)	20 (3/15)	14.2 (1/7)	10 (1/10)
Acinesia (%)	-	-	-	14.2 (1/7)	-
Aneurisma (%)	-	-	-	14.2 (1/7)	20 (2/10)
Posterior					
Hipocinesia (%)	-	-	26.6 (4/15)	14.2 (1/7)	10 (1/10)
Acinesia (%)	-	-	-	14.2 (1/7)	-
Aneurisma	-	-	-	14.2 (1/7)	30 (3/10)
Lateral					
Hipocinesia (%)	-	5.2 (1/19)	6.6 (1/15)	-	14.2 (1/7)

N vs R ° p < 0.01

mismos se dividió a los pacientes chagásicos en función diastólica N, RP, PN y R. Los valores promedio de relajación isovolumétrica, velocidad pico de onda E y A, relación E/A y tiempo de desaceleración pueden observarse en la *Tabla III*. Lo mismo ocurrió con los parámetros evaluados en el flujo de vena pulmonar, siendo estadísticamente significativas las diferencias en la velocidad pico de la onda S y la FS en el grupo

PN y de la velocidad pico de la onda S, D y FS en los pacientes con patrón R.

Doppler pulsado tisular: la velocidad pico de la onda Ea estuvo disminuida en los pacientes con RP (0.11 ± 0.02 m/seg, $p < 0.05$ vs N y $p < 0.01$ vs C), en los pacientes con patrón PN (0.10 ± 0.02 m/seg, $p < 0.01$ vs C y $p < 0.001$ vs N) y en los pacientes con patrón R (0.12 ± 0.06 m/seg, $p < 0.001$ vs C y $p < 0.01$ vs N). La rela-

Tabla III. Parámetros de Doppler cardíaco.

	Chagas				
	Control (n = 20)	Normal (n = 19)	Relajación prolongada (n = 15)	Pseudonormal (n=7)	Restrictivo (n = 10)
Flujo mitral					
Relajación isovolumétrica (mseg)	60±12	70±16	88±26 °+	72±14	73±8
Velocidad pico onda E (m/seg)	0.68±0.11	0.71±0.14	0.56±0.17 ^{o+ ++}	0.78±0.26 #	0.84±0.20 ^{“Θ}
Velocidad pico onda A (m/seg)	0.59±0.13	0.45±0.10	0.77±0.17 ^{o+}	0.60±0.14 *#	0.37±0.18 ^{Θj}
Relación E/A	1.20±0.35	1.60±0.43	0.73±0.12 ^{o+}	1.27±0.18	2.60±1.13 ^{°+”Θ!}
Tiempo de desaceleración (mseg)	184±51	183±45	244±52 ^{o+}	222±34	155±44 Θ!
Vena pulmonar					
Velocidad pico onda S (m/seg)	0.53±0.15	0.52±0.14	0.53±0.12	0.43±0.10	0.26±0.13 ^{“Θ!}
Velocidad pico onda D (m/seg)	0.45±0.12	0.46±0.13	0.39±0.07	0.55±0.13#	0.52±0.06Θ
Fracción sistólica (%)	53±4	52±5	57±3	38±7*#	33±0.12 ^{“Θ}
Doppler pulsado tisular					
Velocidad pico onda S (m/seg)	0.15±0.08	0.15±0.10	0.10±0.02 ^o	0.10±0.03	0.09±0.03 [^]
Velocidad pico onda Ea (m/seg)	0.18±0.07	0.15±0.03	0.11±0.02 ^{o+}	0.10±0.02*	0.12±0.06 ^{“^}
Velocidad pico onda Aa (m/seg)	0.15±0.04	0.12±0.02	0.15±0.02	0.13±0.04	0.11±0.06Θ
Relación E/Ea	4.14±1.26	4.92±0.98 ♦	5.40±1.45 ^{o+}	7.99±3.15*#\	8.48±4.31 ^{“Θ^}

C vs N ♦ p < 0.05, C vs RP* p < 0.01, C vs P\ p < 0.01, C vs R ^ p < 0.01, N vs RP + p < 0.05 ++ p < 0.01, N vs PN * p < 0.001, N vs R " p < 0.001, RP vs P # p < 0.01, RP vs R Θ p < 0.001, P vs R j p < 0.05

ción E/Ea estuvo aumentada en el grupo con función diastólica N, respecto del grupo C (4.92 ± 0.98 m/seg vs 4.14 ± 1.26 m/seg, $p < 0.05$), incrementándose significativamente en los pacientes con RP (5.40 ± 1.45 m/seg, $p < 0.01$ vs C, $p < 0.05$ vs N), PN (7.99 ± 3.15 m/seg, $p < 0.001$ vs C, $p < 0.01$ vs N y $p < 0.001$ vs RP) y en los pacientes con patrón R (8.48 ± 4.31 m/seg, $p < 0.01$ vs C, $p < 0.001$ vs N y $p < 0.001$ vs RP). De esta manera la relación E/Ea fue el único parámetro de función diastólica que permitió diferenciar a los pacientes chagásicos con función diastólica N (de acuerdo al flujo mitral y de vena pulmonar) del grupo C. En la *Figura 1* se muestra la distribución de la relación E/Ea en los 5 grupos, pudiendo observarse el incremento de la misma, a medida que se progresa en los patrones de disfunción diastólica. La onda S estuvo disminuida en los pacientes con RP y R con respecto al grupo C (0.10 ± 0.02 m/seg y 0.09 ± 0.03 m/seg vs 0.15 ± 0.08 m/seg, $p < 0.01$). En los pacientes con patrón PN también se observó disminuida, no siendo la diferencia estadísticamente significativa, probablemente por el valor del desvío estándar y el número de pacientes menor en ese grupo.

Discusión

En la enfermedad de Chagas las alteraciones de la función diastólica preceden a las de la función

sistólica, tal como fue demostrado mediante fonomecanocardiografía, modo M digitizado y Doppler cardíaco.^{8,19,20} En nuestro estudio se observó que los pacientes con mayor daño miocárdico expresado a través de alteraciones de la motilidad parietal o disminución de la FE, presentaron mayor grado de disfunción diastólica (grupo PN y R). Sin embargo, muchos pacientes presentaron ecocardiograma Doppler normal, en los cuales no fue posible objetivar alteración de la función diastólica. En el presente trabajo se evidencia que en este grupo de pacientes, la combinación de la velocidad pico de la onda E del flujo transmitral, normalizada con la velocidad pico de la onda E del anillo mitral (Ea) obtenida mediante Doppler tisular pulsado, permite detectar alteraciones precoces de la función diastólica en presencia de flujo mitral y de vena pulmonar normal. Creemos que este hallazgo se debe a que el Doppler tisular pulsado refleja mejor las alteraciones miocárdicas, que la evaluación indirecta a través de flujos como el mitral y/o de vena pulmonar.

El Doppler pulsado a nivel del anillo mitral lateral evalúa los movimientos de dicha estructura en el eje longitudinal del corazón.²¹ El anillo mitral es desplazado hacia el apex durante la sístole y en diástole ocurre un estiramiento que lo acerca hacia la base nuevamente.²² El movimiento del anillo mitral está dado fundamentalmente por

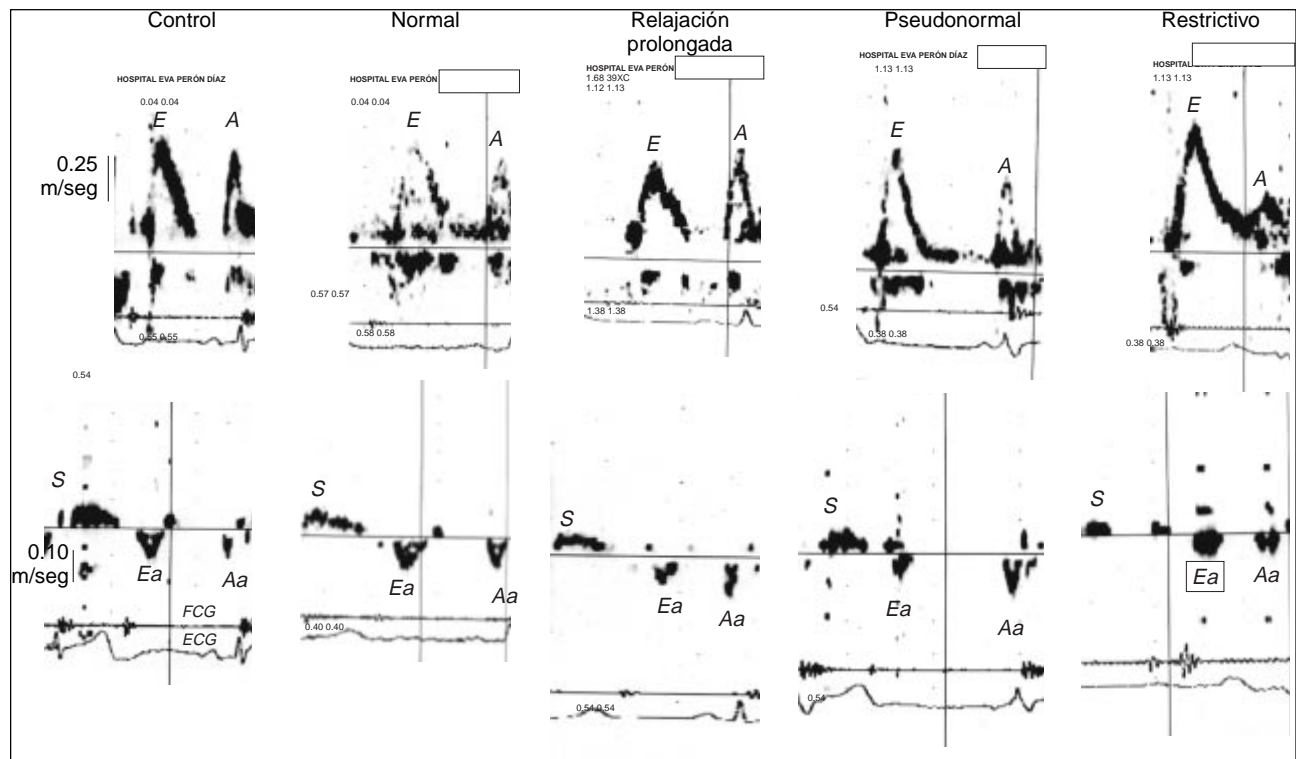


Fig. 1. Registro de flujo mitral (superior) y Doppler tisular pulsado (inferior) en el grupo control, y los pacientes chagásicos con patrón de flujo normal, relajación prolongada, pseudonormal y restrictivo. E: onda de lleno rápido del flujo mitral, A: onda de contracción auricular del flujo mitral, Ea y Aa ondas sistólica, de lleno rápido y de contracción auricular del Doppler tisular pulsado. FCG: registro de fonocardiograma, ECG: electrocardiograma.

las fibras endocárdicas que en él se insertan, de tal manera que se contraen y relajan en forma paralela al eje largo del corazón.²³ Se debe considerar que el miocardio no es un sincicio, sino que está compuesto por bandas musculares, en las cuales las fibras mesoparietales se contraen en sentido circunferencial, es decir a 90° del eje mayor del ventrículo, y las subendocárdicas en el eje largo como ya fue mencionado.²⁴ Por esta razón con el Doppler tisular pulsado sólo se registra el movimiento de las fibras que se contraen y relajan paralelamente al eje longitudinal. El registro espectral del Doppler tisular pulsado está compuesto básicamente por tres ondas: la onda S sistólica que representa el acortamiento de base a punta en el eje longitudinal, la onda E que representa el estiramiento en protodiástole y está influida por la relajación ventricular y el efecto de succión ventricular (“elastic recoil”) y la onda A que corresponde a la contracción auricular.²⁵ El enlentecimiento y/o retraso en la relajación y el aumento del volumen de fin de sístole (disminución del mecanismo de succión) producen disminución de la onda Ea.²⁶ La relación

E/Ea ha mostrado correlacionarse con las presiones diastólicas del VI y ser más útil para evaluar la función diastólica que la velocidad pico de la onda Ea aislada.¹⁸

En nuestro estudio los pacientes chagásicos presentaron una gradual disminución de la velocidad pico de la onda Ea desde el grupo con función diastólica N hasta el PN, siendo la diferencia estadísticamente significativa en este último grupo y en el con RP. Debido a la historia natural de la enfermedad, la edad de los pacientes con patrón RP, PN y R fue mayor que la de los pacientes con patrón N y C, hecho que podría influir en la velocidad pico de la onda Ea. Sin embargo, la relación E/Ea estuvo aumentada significativamente en el grupo de pacientes chagásicos con función diastólica N, con respecto al grupo C, siendo los dos grupos de edades similares. Dicho hallazgo sugeriría que puede objetivarse alteración precoz de la función diastólica a pesar de presentar los pacientes patrones de flujo mitral y de vena pulmonar normales. Sin embargo, este hallazgo no sería patognomónico de la enfermedad de Chagas, ya que podría estar

presente en otras enfermedades que alteren la relajación ventricular. Otros autores han comunicado alteraciones precoces en la biopsia endomiocárdica efectuada a pacientes de características muy similares a la de los pacientes con función diastólica normal.²⁷

Acquatela identificó disminución de la reserva contráctil (alteración sistólica) y escaso incremento de la FC durante el test de dobutamina en pacientes chagásicos.²⁸ El Doppler tisular pulsado ha sido utilizado en la enfermedad de Chagas para distinguir los pacientes con lleno ventricular normal de los que presentan patrón pseudonormal.²⁹ Los mismos autores estudiaron el valor del Doppler

tisular pulsado en la etapa indeterminada de la enfermedad, hallando que la relajación isovolumétrica a nivel del anillo septal estaba prolongada con respecto al grupo control.³⁰ Analizando la propagación espacio temporal del lleno rápido ventricular mediante modo M color, nuestro grupo ha comunicado alteraciones precoces de la función diastólica en pacientes chagásicos con función diastólica normal.³¹ En conclusión, nuestros hallazgos sugieren que el Doppler tisular pulsado sería más sensible que la combinación del flujo mitral con el de vena pulmonar para detectar alteraciones precoces de la función diastólica en la enfermedad de Chagas.

Referencias

- GARCIA MJ, THOMAS JD, KLEIN AL: *New Doppler echocardiographic applications for the study of diastolic function*. J Am Coll Cardiol 1998; 32: 865-75.
- VASAN RS, BENJAMIN EJ, LEVY D: *Prevalence, clinical features and prognosis of diastolic heart failure: an epidemiologic perspective*. J Am Coll Cardiol 1995; 26: 1565-74.
- KLEIN AL, HATLE LK, TALIERCIO CP, OH JK, KYLE RA, GERTZ MA, ET AL: *Prognostic significance of diastolic function in cardiac amyloidosis. A new Doppler echocardiographic study*. Circulation 1991; 83: 808-16.
- MIGLIORE RA, GUERRERO FT, ADANIYA ME, IANNARIELLO J, TAMAGUSUKU H, POSSE RA: *Relación entre el flujo transmitral y la rigidez elástica pasiva del ventrículo izquierdo*. Rev Argent Cardiol 1994; 64: 407-414.
- GILBERT JC, GLANTZ SA: *Determinants of left ventricular filling and of the diastolic pressure-volume relation*. Circ Res 1989; 64: 827-52.
- BRUTSAERT DL, RADEMAKERS FE, SYS SU: *Triple control of relaxation: implications in cardiac disease*. Circulation 1984; 69: 190-6.
- DONATO M, GELPI RJ: *Nuevos conceptos (y otros antiguos reconsiderados) en la fisiopatología de la diástole*. Rev Argent Cardiol 2000; 68: 121-7.
- MIGLIORE RA, GUERRERO FT, ARMETI A, ADANIYA ME, IANNARIELLO J, MOUZO G, ET AL: *Función Diastólica en la Enfermedad de Chagas*. Medicina (Buenos Aires) 1990; 50: 537-42.
- ACQUATELLA H, SCHILLER NB, PUIGBO JJ, GIORDANO H, SUAREZ JA, CASAL H, ET AL: *M-mode an two-dimensional echocardiography in chronic Chagas heart disease. A clinical and pathologic study*. Circulation 1980; 62: 787-99.
- GUERRERO FT, MIGLIORE RA, ADANIYA ME, IANNARIELLO J, TAMAGUSUKU H, POSSE RA: *Determinación del Score de Motilidad Parietal en la Miocardiopatía Chagásica Crónica Mediante Ecocardiograma 2D*. Rev Argent Cardiol 57 (Abstract) 1989: 145.
- MIGLIORE RA, GUERRERO FT, ADANIYA ME, IANNARIELLO J, TAMAGUSUKU H, POSSE RA: *Estimación de la pre y postcarga ventricular izquierda en la enfermedad de Chagas*. Rev Argent Cardiol 1990; 58: 252-9.
- MADY CH, ANTONELLI CARDOSO RH, PEREIRA BARRETO AC, LEMOS DA LUZ P, BELLOTTI G, PILEGGI F: *Survival and predictors of survival in patients with congestive heart failure due to Chagas' cardiomyopathy*. Circulation 1994; 90: 3098-102.
- PAI RG, GILL KS: *Amplitudes, durations and timings of apically directed left ventricular myocardial velocities: I. Their normal pattern and coupling to ventricular filling and ejection*. J Am Soc Echocardiogr 1998; 11: 105-11.
- SAHN DJ, DEMARIA AN, KISSLO J, WYMAN AE: *Recommendations regarding quantitation in M-mode echocardiography: results of a survey of echocardiographic measurements*. Circulation 1978; 58: 1072-8.
- OH JK, APPLETON CP, HATLE LK, NISHIMURA RA, SEWARD JB, TAJIK AJ: *The noninvasive assessment of left ventricular diastolic function with two-dimensional and Doppler echocardiography*. J Am Soc Echocardiogr 1997; 10: 246-70.
- MIGLIORE RA, REINOSO R, ADANIYA ME, RANDO C, GUERRERO FT, POCH J, ET AL: *Un nuevo método no invasivo para estimar la dP/dt negativa en pacientes sin regurgitación valvular*. Rev Argent Cardiol 2001; 69: 190-7.
- NISHIMURA RA, ABEL MD, HATLE LK, TAJIK AJ: *Assessment of diastolic function of the heart: background and current applications of Doppler echocardiography. Part II. Clinical studies*. Mayo Clin Proc 1989; 64: 181-204.

18. NAGUEH SF, MIDDLETON KJ, KOPELEN HA, ZOGHBI WA, QUIÑONES MA: *Doppler tissue imaging: a noninvasive technique for evaluation of left ventricular relaxation and estimation of filling pressures*. J Am Coll Cardiol 1997; 30: 1527-33.
19. COMBELLAS I, PUIGBÓ JJ, ACQUATELLA H, TORTOLEDO F, GOMEZ JR: *Echocardiographic features of impaired left ventricular diastolic function in Chagas' heart disease*. Br Heart J 1985; 53: 298-303.
20. MIGLIORE RA, GUERRERO FT, ADANIYA ME, IANNARIELLO J, TAMAGUSUKU H, POSSE RA: *Diferencias entre pacientes con bloqueo de rama derecha y hemibloqueo anterior izquierdo en la miocardiopatía chagásica*. Medicina (Buenos Aires) 1992; 52: 17-22.
21. GARCIA MJ, RODRÍGUEZ L, ARES M, GRIFFIN BP, THOMAS JD: *Differentiation of constrictive pericarditis from restrictive cardiomyopathy: assessment of left ventricular diastolic velocities in longitudinal axis by Doppler tissue imaging*. J Am Coll Cardiol 1996; 27: 108-14.
22. RODRIGUEZ L, GARCIA M, ARES M, GRIFFIN BP, NAKATANI S, THOMAS JD: *Assessment of mitral annular dynamics during diastole by Doppler tissue imaging: comparison with mitral Doppler inflow in subjects without heart disease and in patients with left ventricular hypertrophy*. Am Heart J 1996; 131: 982-7.
23. JONES CJH, RAPOSO L, GIBSON DG: *Functional importance of the long-axis dynamics of the human left ventricle*. Br Heart J 1990; 63: 215-20.
24. GREENBAUM RA, HO SY, GIBSON DG, BECKER AE, ANDERSON RH: *Left ventricle fiber architecture in man*. Br Heart J 1981; 45: 248-63.
25. NAGUEH SF, SUN H, KOPELEN HA, MIDDLETON KJ, KHOURY DS: *Hemodynamic determinations of the mitral annulus diastolic velocities by tissue Doppler*. J Am Coll Cardiol 2001; 37: 278-85.
26. OKI T, TABATA T, YAMADA H, WAKATSUKI T, SHINOHARA H, NISHIKADO A, ET AL: *Clinical application of pulsed Doppler tissue imaging for assessing abnormal left ventricular relaxation*. Am J Cardiol 1997; 79: 921-8.
27. CARRASCO-GUERRA HA, PALACIOS-PR E, DAGET DE SCCORZA C, MOLINA C, INGLESSIS G, MENDOZA RV: *Clinical, histochemical and ultrastructural correlation in septal endomyocardial biopsy from choronic chagasic patients: detection of early myocardial damage*. Am Heart J 1987; 113: 716-24.
28. ACQUATELLA H, PEREZ JE, CONDADO JA, SANCHEZ I: *Limited myocardial contractile reserve and chronotropic incompetence in patients with chronic Chagas' disease*. J Am Coll Cardiol 1999; 33: 522-9.
29. BARROS MVL, ROCHA MOC, RIBEIRO ALP, MACHADO FS: *Tissue Doppler imaging enables the identification of diastolic dysfunction of pseudo-normal pattern in Chagas' disease*. J Am Soc Echocardiogr 2001; 14: 353-9.
30. BARROS MV, ROCHA MO, RIBEIRO AL, MACHADO FS: *Doppler tissue imaging to evaluate early myocardium damage in patients with undetermined form of Chagas' disease and normal echocardiogram*. Echocardiography 2001; 18: 131-6.
31. ADANIYA ME, MIGLIORE RA, MIRAMONT G, BARRANCO M, GUERRERO FT, TAMAGUSUKU H: *Influence of apical dysfunction on the spatio-temporal velocity propagation of mitral inflow. A color-M mode study*. (Abstract) J Am Soc Echocardiogr 2000; 13: 473.

